ISSN: 0004-4881

Revista de la Asociación Odontológica Argentina

Publicación fundada en 1898
Buenos Aires, Argentina

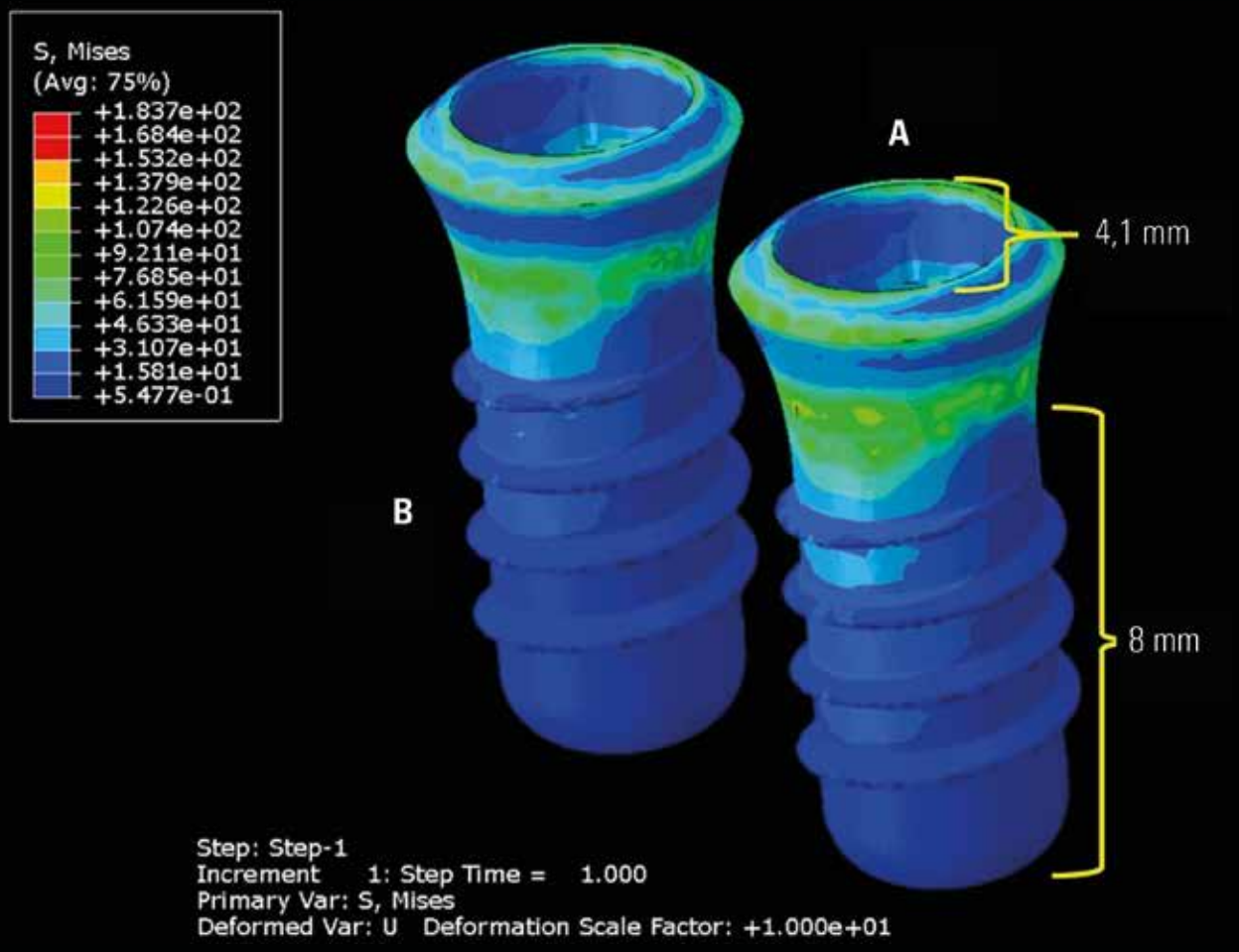

Volumen 105 | Número 3 | Septiembre 2017

La investigación científica en odontología

Análisis tridimensional de la deformación ósea cortical en prótesis parcial fija implantosoportada con voladizo distal sobre implantes cortos en maxilar

Biocompatibilidad de dos materiales bioactivos en el tejido óseo de la rata

Revista de la Asociación
Odontológica
Argentina

Editor responsable
Asociación Odontológica Argentina

Directora Editorial
Rosa Scavo
director.raoa@aoa.org.ar

Editora Ejecutiva
Violeta Kurlat de Eskenazi
violeta.kurlat@aoa.org.ar

Comité de Redacción
Roberto Della Porta, Escuela de Odontología, USAL / AOA
María Emilia Iglesias, Universidad de Buenos Aires
Mariana Picca, Universidad de Buenos Aires

Consejo Evaluador
Los trabajos presentados en la Revista de la Asociación Odontológica Argentina son revisados por pares, proceso por el cual se asegura su calidad, así como su validez y rigor científico. Se recurre a evaluadores externos a la entidad editora de esta publicación, quienes constituyen el Consejo Evaluador. El arbitraje es un proceso altruista no remunerado y representa un aporte personal al desarrollo de la ciencia. Los integrantes del Consejo Evaluador se publican en el último número del año.

Comité Editorial
Darío Adolfi, Universidad de San Pablo, Brasil
Alberto Bustamante, USAL/AOA
Fermín Carranza, Universidad de California, Estados Unidos
Alberto J. Dell'Acqua, USAL/AOA
José Carlos Elgoyhen, USAL/AOA
Fernando Goldberg, USAL/AOA
Eugenio L. Henry, Sociedad Argentina de Endodoncia
Ricardo L. Macchi, Universidad de Buenos Aires
Guillermo Raiden, Universidad Nacional de Tucumán
Ricardo Roisinblit, Sociedad Argentina de Odontología Geriátrica
Mariano Sanz, Universidad Complutense de Madrid, España
Zulema Targovnik, Federación Iberopanamericana de Periodoncia, Argentina

Domicilio legal: Junín 959 (C1113AAC)
Ciudad Autónoma de Buenos Aires, Argentina

Corrección: Julia Taboada
Diseño y diagramación: Panorama gráfica & diseño
Imprenta: Mundial S.A., Cortejarena 1862,
Buenos Aires, Argentina

Datos de edición:
volumen 105, número 3
septiembre de 2017
Tirada: 11.000 ejemplares

ASOCIACIÓN ODONTOLÓGICA ARGENTINA

Propiedad intelectual
Es propiedad de la Asociación Odontológica Argentina.
Número de registro DNDA: en trámite.
La Revista de la Asociación Odontológica Argentina no puede ser reproducida ni total ni parcialmente por medio alguno, tampoco traducida a otros idiomas, sin previa autorización por escrito del editor. Los trabajos científicos publicados expresan exclusivamente la opinión de los autores, y los editores y los miembros del Consejo Evaluador no tienen ningún interés comercial, ni patrocinan o acreditan los productos comerciales o los procedimientos de diagnóstico o de tratamiento mencionados en los artículos.

La Revista de la Asociación Odontológica Argentina está indizada en la base de datos LILACS de la Biblioteca Regional de Medicina (BIREME), Brasil, y figura en el directorio Latindex (categoría 1) (Título clave abreviado: *Rev Asoc Odontol Argent*).

Premios recibidos por la Revista
Gran Premio
III Congreso Odontológico, Brasil (1929)
Premios F. Antonio Rizzuto, otorgados por la Asociación de la Prensa Técnica y Especializada Argentina (APTA)
"Mejor Labor Científica" (1965; 1995; 2000)
"Primer Accésit - Categoría Publicaciones Científicas" (1999)

Publicación fundada en 1898

La Revista de la Asociación Odontológica Argentina (RAOA) (ISSN 0004-4881), de periodicidad trimestral, se publica los meses de marzo, junio, septiembre y diciembre. Es propiedad de la Asociación Odontológica Argentina y está dirigida a los socios de la Institución, del país y del exterior.
El objetivo de la Revista es la actualización y la divulgación de los conocimientos científicos de la odontología y de las ciencias de la salud, fomentando y apoyando las nuevas iniciativas que incrementan la producción local y el acceso general de la literatura científica de calidad por medio de la publicación de trabajos científicos inéditos. Contiene trabajos de investigación científica, revisiones sistemáticas y metaanálisis, trabajos de revisión, casos clínicos o serie de casos, y comunicaciones breves. Los trabajos recibidos son evaluados por profesionales con conocimiento en el tema tratado, de acuerdo con normas internacionales. Se impulsa el envío de correspondencia para la sección "Cartas al director", abierta a todos los profesionales que deseen expresar sus comentarios sobre los trabajos publicados. Los artículos podrán ser identificados en Internet por medio de buscadores usuales y en las bases de datos regionales.
El Comité Editorial de la Revista adopta las pautas establecidas por el Comité Internacional de Editores de Revistas Médicas y se ajusta a los principios de la Declaración de Helsinki y a los de cuidado de animales de experimentación del Institute of Laboratory Animal Research y del Council for International Organizations of Medical Sciences (CIOMS).
Los autores que deseen remitir trabajos deberán considerar las instrucciones que se publican en el primer número de cada volumen, que también pueden consultarse en la dirección de Internet *www.aoa.org.ar*, o bien solicitarse por e-mail a *violeta.kurlat@aoa.org.ar* o por correo postal a Junín 959 (C1113AAC), Ciudad Autónoma de Buenos Aires, Argentina.

Foto de tapa: Distribución de las tensiones en los implantes dentales cortos. Carga en la corona del premolar. A: Implante en primer premolar superior. B: Implante en segundo premolar superior. / Autores: Viviana Flores, Enrique Fernández Bodereau

Vol.105

Revista de la Asociación Odontológica Argentina
ISSN 0004-4881
Volumen 105, número 3 (septiembre de 2017)

ÍNDICE

Editorial

Historia de la investigación
La investigación científica en odontología 83-87
Scientific research in dentistry
Orlando L. Catanzaro

Investigación

Implantes
Análisis tridimensional de la deformación ósea cortical en prótesis parcial fija implantosoportada con voladizo distal sobre implantes cortos en maxilar 88-101
Three-dimensional analysis of the cortical bone deformation in fixed partial prosthesis with distal cantilever on short maxilla implants
Viviana Yolanda Flores, Enrique Fernández Bodereau

Endodoncia
Biocompatibilidad de dos materiales bioactivos en el tejido óseo de la rata 102-108
Biocompatibility of two bioactive materials in the bone tissue of the rat
Osvaldo Zmener, Gabriel Kokubu, Cornelis H. Pameijer

Ortodoncia
Estado del orificio pulpar de conductos laterales simulados luego de la remoción de la obturación primaria en el retratamiento endodóntico 109-115
State of the pulpal orifice of simulated lateral canals after the removal of the primary obturation in endodontic retreatment
Ana Laura Cabrera Vásquez, Silvia Catalina López Ibarra, Vilma San Juan Martínez, Zuriel Nefatalí Rodríguez Ortega, Claudia Isabel Vargas Martínez

Revisión

Farmacología
Manejo farmacológico del dolor en la odontología actual 116-122
Pharmacological pain management in today's dentistry
Pablo Agustín Varas, Sebastián Ignacio Costa, Sergio Gustavo Kohen, Roberto Baistrocchi

Endodoncia
El rol de la pasta triple antibiótica en endodoncia regenerativa. Una revisión bibliográfica 123-132
The role of the triple antibiotic paste in regenerative endodontics. A review of the literature
Magda Zulay Bastidas Calva, Diana Patricia Álvarez Álvarez, Eleonor María Vélez León, Osvaldo Zmener

Legal y forense
Aportes de la odontología legal en la identificación humana. Revisión de la literatura 133-137
Contributions of forensic dentistry in human identification. Review of the literature
Alan Diego Briem Stamm, María Teresa Carriego, Juan Esteban Palmieri

La investigación científica en odontología

Scientific research in dentistry

Orlando L. Catanzaro

Profesor emérito de la Facultad de Medicina, Universidad Del Salvador / Asociación Odontológica Argentina

Resumen

La investigación científica es la base principal del desarrollo de la civilización. A partir de la investigación científica, se obtienen prodigiosos resultados en la salud, la economía, la industria y el progreso de la humanidad. Los grandes descubrimientos científicos transforman a la humanidad. Sin la ciencia básica o fundamental, no se pueden lograr soluciones rápidas, eficientes y duraderas. La ciencia básica y sus descubrimientos han permitido resolver problemas importantes y críticos.

El Dr. Bernardo A. Houssay, premio nobel 1947, siempre afirmaba que el adelanto científico dependía de la existencia de científicos de larga y cuidadosa formación. La investigación científica tiene como meta actualizar los conocimientos para mejorar las profesiones. La formación de un profesional no termina con su graduación, sino que es un quehacer constante de conocimientos. La actualización continua y la investigación permiten profundizar los conocimientos y aplicarlos en la práctica profesional.

Desde que, en 1887, se propusieron estudios en odontología, grandes maestros argentinos de esta especialidad se destacaron por generar nuevos conocimientos e innovaciones en estudios odontológicos. La importancia de la investigación científica en la formación del odontólogo reside en mantener e incrementar la calidad del ejercicio de la profesión. Por eso, es preciso fomentar la investigación científica en los jóvenes y futuros odontólogos..

Palabras clave: Investigación, odontología, profesionales.

Abstract

Scientific research is the fundamental base for the development of civilization. As a result of it, human being had obtained prodigious results in health, economy, industry and human advances. The great scientific discoveries transform the humanity. It is not possible to reach efficient and lasting solutions without the basic sciences. The applications of the basic sciences theories and discoveries to practical use have contributed to solve important and critical problems.

Dr. Bernardo A. Houssay, 1947 Nobel Prize in medicine, always used to say that scientific progress and advances rely on the work of adequately trained scientists. The main aim of science is to update knowledge to improve and broaden professional scope. Every graduate needs continuous updating of knowledge for application in his/her practice.

Since 1887 and years after, many distinguished dental professors and research innovations that generated large professional development. They installed the importance of scientific research for dentists to continue and increase the quality of professional practice. Young students and graduates must be trained in dental scientific research.

Key words: *Dentistry, professionals, research.*

La investigación científica constituye una de las bases principales del desarrollo de la civilización. ¿Cómo se explica esta forma de ver la investigación? A partir de las diferentes maneras de mejorar el bienestar de los seres vivos en lo relativo a la salud, la economía, la industria y todo aquello que se obtiene como resultado de la investigación científica y sus aplicaciones. El químico y bacteriólogo francés Luis Pasteur, como hombre de ciencia, partió de conocimientos sobre ciencias naturales en química y

microbiología, pero llegó a demostrar, con estudios de ciencia pura, el origen infeccioso de muchas enfermedades. Con sus investigaciones transformó la higiene y, como resultado, empleó esos conocimientos para mejorar la cirugía y sus complicaciones.

La investigación científica, mediante los constantes conocimientos básicos, nos permite aplicaciones prácticas y desarrollos específicos en todas las áreas médicas, económicas, técnicas, industriales, etc. Es así como los grandes avances científicos prometen transformar a la humanidad. Pero, en la investigación científica, es preciso que existan reglas morales suficientes para que sus adelantos sean utilizados para el bien de la humanidad. Si no nos ponemos a resolver por medio de la investigación, ¿cómo vamos a sostener con más y mejores alimentos a una población mundial en aumento? Si no trabajamos en ciencia para prevenir y curar el cáncer y el Alzheimer o para frenar la contaminación de los océanos –y muchos otros problemas que nos aquejan– por medio del trabajo serio y continuo de la investigación, no podremos lograr soluciones rápidas, eficientes y duraderas.

En la investigación hay tendencias y temas específicos, mientras que otros quedan relegados. Por ejemplo, la Secretaría de Estado de Investigación, Desarrollo e Innovación de España opina que los mayores desafíos tienen que ver con los efectos sobre el cambio climático y las áreas que involucran a la salud, como la medicina personalizada o las investigaciones para mejorar el bienestar de las poblaciones más envejecidas. En la Dirección de Investigación de la Comisión Europea se establece que la ciencia contribuye, sin ninguna duda, a resolver los problemas de la sociedad en todos los ámbitos. Entre los más importantes proyectos en la Unión Europea, se señala descifrar el cerebro humano y crear robots para ayudar a las personas de mayor edad.

Así lo manifestaba el premio nobel argentino Dr. Bernardo Houssay con su constante prédica de formar investigadores de calidad en investigación básica para que sirvieran de núcleo al desarrollo de la ciencia aplicada. Con buenos científicos, las aplicaciones de la ciencia aparecerán automáticamente. Ha pasado mucho tiempo desde que el Dr. Houssay señalara que el adelanto científico depende de la existencia de investigadores de larga y cuidadosa formación. Después de la Segunda Guerra Mundial, Japón inició una profunda y decidida participación en la inventiva y la innovación en las grandes industrias –como la electrónica, la óptica, los transportes, la salud, etc.–, procurando reunir la investigación básica y la aplicada al desarrollo.

Un tema complejo que alerta a la comunidad científica consiste en que la producción alimentaria mundial tendrá que incrementarse más del uno por ciento anual en un futuro próximo para poder satisfacer las necesidades de la creciente población. De ahí la necesidad de tener científicos preparados para, desde la investigación básica, resolver problemas críticos como este. El verdadero capital científico y técnico de una nación está dado por la calidad de sus hombres de ciencia, por la intensidad de sus trabajos, y no por el dilema de si la investigación básica es mejor que la aplicada. El asunto es la utilidad de los conocimientos (básicos o técnicos y aplicados), que forman un todo. Todo lo que la investigación nos legó a lo largo de la historia, los grandes descubrimientos básicos y las innovaciones han sido de utilidad. Lo que hoy no parece ser útil de forma inmediata puede ser la base de la innovación aplicada futura. La ciencia básica no es un gasto sino una inversión, una actividad que necesita estabilidad, continuidad y orden, marcada por un alto grado de incertidumbre en sus resultados, pero sin la cual cualquier aplicación a largo plazo se desvanece. Porque no hay aplicaciones de la ciencia que no tengan detrás un conjunto sistemático de conocimientos básicos anteriores. Por eso, la mejor manera de tener ciencia aplicada es intensificar la investigación científica fundamental.

¿Cómo se dio la investigación científica en la Argentina? ¿Cuáles fueron los primeros esbozos de lo que luego sería un prominente desarrollo de la investigación en el país? Recorriendo un poco épocas pasadas encontramos que, en la década de 1870, un presidente argentino impulsó un importante plan de desarrollo científico. Me refiero al gran educador Domingo F. Sarmiento. Debido a su constante tarea educativa, promovió la llegada de grandes investigadores extranjeros, como el naturalista alemán Karl H. Burmeister, el astrónomo estadounidense Benjamin Gould, el zoólogo holandés Hendrik Weyenbergh, el botánico Gerog Hieronymus. También impulsó la creación del observatorio astronómico y de diversos institutos, como el Liceo Agrícola y Enológico que lleva su nombre. En épocas poco propicias, siendo presidente, se vinculó con universidades estadounidenses, y también con el Massachusetts Institute of Technology (MIT), que relacionaba la adquisición de conocimientos y su aplicación siguiendo el lema *Mens et manus* (“Mente y mano”). Sin embargo, ese esfuerzo titánico por traer la investigación científica al país no fue continuado, y en 1890 comenzó una desvalorización de la investigación científica, con un gran retroceso de la ciencia nacional. La ciencia

básica fue dejada de lado para privilegiar las aplicaciones, argumentando que la ciencia básica era "una pérdida de tiempo", al afirmar que la Argentina "no necesita hombres sabios sino hombres de acción". Esto recuerda lo sucedido al sobresaliente científico Antoine-Laurent de Lavoisier, cuando la Revolución Francesa lo guillotinó con el argumento de "La República no precisa ni científicos ni químicos, no se puede detener la acción de la Justicia".

¿Cómo se reorganizó, más tarde, la investigación científica en la Argentina? En 1908, el Dr. Bernardo Houssay desarrolló su labor como docente e investigador de los laboratorios de la Facultad de Veterinaria, la Facultad de Medicina y el Instituto de Biología y Medicina Experimental. En 1886 se introduce la enseñanza de la odontología en la medicina. Sin embargo, en 1887 se propone la necesidad de estudios completos de odontología; se abre una cátedra de odontología y se designa al Dr. Nicasio Etchepareborda para que dicte un curso libre teórico-práctico en el viejo Hospital de Clínicas. Tal fue el primer intento de organizar la creación de la Escuela de Odontología, en la que se recomienda al distinguido Prof. Dr. Nicasio Etchepareborda. Aquí comienzan los primeros pasos de la investigación científica en odontología: en 1898, Rodolfo Erausquin solicita al decano de la Facultad de Medicina de la UBA ser admitido como estudiante, y en 1889, como alumno regular del primer curso de odontología. En 1901, se gradúa de dentista y de médico. Desde ese momento se destaca por su dedicación en la clínica, realizando tareas docentes y de laboratorio que lo convertirán en un excelente docente y, sobre todo, en investigador en odontología, al presentar por primera vez un trabajo de investigación en el Laboratorio de Psiquiatría y Neurología de la Facultad de Ciencias Médicas, acerca de "El desarrollo del aparato dentario en los mamíferos". Es así como se inicia la investigación científica en odontología, que continúa durante muchos años. Acerca de su tesis de profesorado para optar a una suplencia en odontología, la Comisión de Enseñanza se expide: "El trabajo presentado por el Dr. Rodolfo Erausquin sobre el 'El desarrollo del aparato dentario en los mamíferos' revela método de estudio, conocimientos técnicos especiales, laboriosidad y dedicación […] entre otros conceptos".

La llegada del profesor R. Erausquin marca una frontera entre la antigua dentistería y la nueva era de la odontología científica. Fue el primer consejero de odontología desde 1918, y ayudó en su formación al Dr. Alfredo Lanari como decano de la Facultad de Medicina y destacado colaborador del Dr. Houssay –quien, entre 1926 y 1928, dirigió la cátedra de Fisiología con Química y Física para Odontología, que se dictaba en la Facultad de Medicina–. La creación, en 1919, del Instituto de Fisiología significó un mejoramiento de la enseñanza y, sobre todo, la continuidad de la investigación básica.

La investigación en la Facultad de Odontología estuvo siempre ligada a la Facultad de Medicina de la UBA. Se recuerda, por ejemplo, la actividad científica del Dr. Jorge Erausquin con la cátedra de Histología de la Facultad de Medicina –que dirigía el Dr. Euardo de Robertis–, o la participación de los doctores Juan Chaneles, Roberto Egozcue, Juan Carlos Muracciole, Pablo Bazerque y otros en la cátedra de Fisiología y en el Instituto de Fisiología de la UBA, que dirigía el Dr. Bernardo Houssay.

Volviendo un poco atrás en la historia de la investigación científica, nos remontamos al año 1943. La investigación iniciada en la Facultad de Medicina de la UBA por el Dr. Houssay, por el prestigio internacional que este tenía, en 1944 debió continuar de manera privada, con la ayuda del señor Juan B. Sauberan y la Fundación Rockefeller, en el Instituto de Biología y Medicina Experimental, en una casa particular ubicada en Costa Rica 4185, Ciudad de Buenos Aires. En *Escritos y discursos del Dr. Bernardo A. Houssay*, se describe así el lugar: "… tres habitaciones constituyeron laboratorios […] allí yo recuerdo haber trabajado en experimentos con animales […] conocí al Dr. Bernardo A. Houssay, Juan T. Lewis, Virgilio Foglia, Del Castillo, Carlos Ottolenghi, Eliseo Segura, Raúl Vaccarezza, José María Ramos Mejía, entre muchos otros prestigiosos investigadores". En 1947, el Dr. Benardo A. Houssay obtuvo el Premio Nobel de Medicina. Un año después se creó la Facultad de Odontología de la UBA, y entonces comenzó una etapa de realización y mejoramiento de la enseñanza y la investigación. Con el nacimiento del Consejo Nacional de Investigaciones Científicas y Técnicas (Conicet) y el regreso del Dr. Bernardo A. Houssay a la continuidad de la investigación científica en la Facultad de Medicina, en el Instituto de Fisiología, empieza en el país una época de grandes realizaciones en investigación. Como presidente del Conicet, otorgó becas internas y externas a graduados recientes.

Yo ingresé a la Facultad de Odontología en 1953, y al año siguiente decidí incorporarme a la cátedra de Fisiología, a cargo del Dr. Horacio Rubio. Entre otros estudiantes de odontología, recuerdo al Dr. Jorge Kofoe, al odontólogo Guillermo Alonso y al Prof. Pablo Bazerque, con quien trabajé en investigación.

Allí comencé mis primeras armas en docencia odontológica e investigación, dirigido por el Dr. Houssay. Para la realización de las tesis de doctorado en odontología, los que habíamos entrado como ayudantes recibimos becas internas del Conicet. En mi caso, recibí la beca en noviembre de 1959. En el diario *La Nación* figuraban, entre otros nombres, los de quienes luego formaron parte importante de la carrera de investigador del Conicet, como Agustín Aoki, Nelly Blumenkrantz, Susana Di Bernardo, Jorge Coussio. En ese tiempo tuve la satisfacción de colaborar en el Instituto de Biología y Medicina Experimental de las calles Obligado y Monroe (Ciudad de Buenos Aires), en cirugía de glándulas endócrinas en animales de experimentación, con el Dr. Bernardo Houssay, quien nos elogiaba el instrumental que usábamos los odontólogos, que según él era el más perfecto para esas operaciones. En 1958, al ser nombrado el Dr. Alberto Houssay como titular de la cátedra de Fisiología de la Facultad de Odontología, varios odontólogos que ya pertenecíamos, y otros que se agregaron, nos incorporamos a la investigación: Pablo Bazerque, Jorge Kofoe, Guillermo Alonso, Ángela Peronace, Oscar Tumilasce, Julia Harfin, Halina Curbelo y Eduardo Charreau (bioquímico). En Anatomía Patológica e Histología, se destacaron como investigadores odontólogos las Dras. María Itoiz, Beatriz Guglielmotti, Beatriz Maresca y Ángela Ubios, y el Dr. Francisco Devoto. En 1964, obtuve una beca externa para trabajar en el Medical Center de la Universidad de Alabama (Birmingham, Estados Unidos), en el Departamento de Fisiología y Farmacología que dirigía el eminente fisiólogo John Newport Langley, sobre fisiología, bioquímica y farmacología de la síntesis de proteínas salivales. Allí permanecí durante cinco años, al cabo de los cuales regresé al país y me incorporé a la carrera de investigador del Conicet en 1969, como muchos otros odontólogos. Aún tengo en mi poder la nota que me envió el Dr. Bernardo Houssay, en la que me decía: "Aliento la firme esperanza de que ese apoyo y esa posibilidad han de ser aprovechadas plenamente por cada una de las personas que ingresan a la carrera". Así me incorporé como investigador en la cátedra de Fisiología que dirigía el Prof. Alberto Taquini (h), de la Facultad de Farmacia y Bioquímica, y desde 1964 realicé trabajos de investigación en la cátedra de Fisiología de la Universidad de Minas Gerais (Belo Horizonte, Brasil), bajo la dirección del sobresaliente científico Wilson Beraldo, junto con el científico farmacólogo Rocha e Silva. A mi regreso, continué en la cátedra de Fisiología de Farmacia y Bioquímica, en la que fui secretario estudiantil, secretario académico y profesor titular por concurso de la cátedra de Fisiología Humana. También fui designado en el Departamento de Farmacología del Medical Center de la Universidad de South Carolina (Charleston, Estados Unidos), dirigido por el Dr. Harry Margolius. El Conicet me nombró director de un programa de investigación sobre péptidos que produjo numerosos e importantes trabajos de investigación. Cuento con más de ciento treinta trabajos de investigación original, publicados en revistas de investigación argentinas y extranjeras (Estados Unidos, Canadá, Francia, Inglaterra, Brasil, Grecia, etc.). La Escuela de Odontología de la USAL/AOA me designó "profesor fundador" de la institución, a la que aún pertenezco como profesor emérito de medicina. Debo destacar a la Biblioteca de la AOA, que fue dirigida por la prestigiosa Dra. Margarita Muruzábal: en ella se encuentran las colecciones más completas de revistas científicas odontológicas del mundo, y tiene una trayectoria internacional que, sin duda, es un pilar para la investigación odontológica. He hecho mucha ciencia como odontólogo, y he procurado seguir estudiando las complicaciones diabéticas en la enfermedad periodontal, la nefropatía, la oculopatía y la neuropatía.

Todo lo anterior se condice con una idea: la importancia de la investigación en la formación del odontólogo reside específicamente en la actualización de los conocimientos para mejorar la calidad del ejercicio profesional y estar a la vanguardia de los saberes científicos en esta ciencia de la salud. La interacción de la educación y la investigación ya fue ampliamente difundida en las publicaciones del Dr. Bernardo A. Houssay, y todos esos argumentos sustentan la formación de los profesionales odontólogos. La investigación tiene que iniciarse en la etapa universitaria de los futuros profesionales, independientemente de que sean nacionales o privadas. Como decía el Dr. Bernardo Houssay, "una debida educación procura sumergir a los estudiantes en la actividad intelectual y despertar el interés en desarrollar su capacidad de instruirse".

Agradecimientos: A la Dra. Irene Cristina di Martino, especialista en Metodología de la Investigación Científica, por la compaginación de la búsqueda bibliográfica.

Bibliografía

Houssay BA. *La investigación científica*. Columba, 1955.

Barros Medina A, Paladini A (comps.). *Escritos y discursos del Dr. Bernardo A. Houssay*. Buenos Aires, Eudeba, 1989.

Kukso F. "¿Ciencia 'inútil'? Por qué la investigación básica, humana y social es estratégica. En: *La Nación*, 5 de marzo de 2017.

Leloir LF. "Houssay y la investigación científica". En: *La Nación*, 22 de noviembre de 1981.

Revista del Museo y Centro de Estudios Históricos de la Facultad de Odontología de Buenos Aires. 1996:22.

Revista del Museo y Centro de Estudios Históricos de la Facultad de Odontología de Buenos Aires 2007:39.

Revista de la Academia Nacional de Odontología. 2004:4.

Ricard M. "Los grandes avances científicos que prometen transformar la humanidad". En: *Clarín*, 5 de marzo de 2017.

"Importancia de la investigación científica". En: *Metodología Científica 5*, 15 de agosto de 2017.

Contacto:
Orlando L. Catanzaro
ocatanzaro@hotmail.com.ar
Av. Rivadavia 5126, 18º "3" (C1424CET)
Ciudad Autónoma de Buenos Aires, Argentina

Análisis tridimensional de la deformación ósea cortical en prótesis parcial fija implantosoportada con voladizo distal sobre implantes cortos en maxilar

Three-dimensional analysis of the cortical bone deformation in fixed partial prosthesis with distal cantilever on short implants in the maxilla

Presentado: 19 de julio de 2017
Aceptado: 15 de agosto de 2017

Viviana Yolanda Flores,[a] Enrique Fernández Bodereau[b]

[a]Cátedra de Anatomía;
[b]Cátedra de Clínica de Prótesis y Carrera de Especialista en Prótesis e Implantología;
Facultad de Odontología, Universidad Nacional de Córdoba, Argentina

Resumen

Objetivo: Analizar la distribución de tensiones que provoca una fuerza axial en el modelo tridimensional, con el método de elementos finitos, en la prótesis parcial fija implantosoportada con voladizo distal (PPFIVD) sobre implantes dentales cortos en el sector posterior del maxilar parcialmente desdentado.

Materiales y métodos: Se crearon modelos geométricos del maxilar. Se diseñaron dos grupos y cuatro subgrupos. En zona premolar, se ubicaron implantes cortos Standard Plus SLA® (Straumann) de diferentes longitudes. Grupo A: PPFIVD con dos implantes, GA1 de 8 mm y GA2 de 4 mm. Grupo B: PPFIVD con un implante, GB1 de 8 mm y GB2 de 4 mm. Se aplicó una fuerza axial de 100 N a 30°.

Resultados: La distribución de las tensiones en los implantes fue menor en GA1 que en GA2, y en GB1 que en GB2. A nivel óseo, la distribución de las tensiones fue mayor en GA1 que en GA2, y en GB2 que en GB1. Se observaron microdeformaciones óseas periimplante y, posteriormente, desplazamiento del conjunto prótesis/implante.

Conclusiones: La PPFIVD sobre dos implantes de 8 y 4 mm ferulizados podría ser una alternativa viable al levantamiento del piso de seno maxilar. La PPFIVD sobre un implante de 4 mm no sería recomendable. Las tensiones elevadas provocaron menor rendimiento en geometría oseoimplantaria, evidenciando microdeformaciones en el tejido óseo tridimensional y desplazamientos de la PPFIVD.

Palabras clave: Análisis de elementos finitos, implante corto, prótesis parcial fija implantosoportada, voladizo distal.

Abstract

Aim: *To analyze the stress distribution generated by axial forces in a three-dimensional model using the finite element method. The study was performed on implant-supported fixed partial prostheses with distal cantilever (PPFIVD) on short dental implants placed into the posterior partially edentulous maxilla.*

Materials and methods: *Geometric models of the maxilla were created. Two groups and subgroups were designed. Standard Plus SLA® (Straumann) short implants of different lengths were located in the premolar area; Group A: PPFIVD with two implants, GA1 8 mm and GA2 4 mm, Group B: PPFIVD with an implant, GB1 8 mm and GB2 4 mm. An axial force of 100 N at 30° was applied.*

Results: *The distribution of tensions at the level of implants was lower in GA1 in relation to GA2, and GB1 was lower than GB2. At bone level the stress distribution was higher in GA1 than in GA2 and in GB1 was lower than in GB2. Bone periimplant microstrain as well as PPFIVD displacement were observed.*

Conclusions: *PPFIVD on two splinted 8 and 4 mm implants could be a viable alternative to the maxillary sinus floor lift. PPFIVD on a 4 mm implant would not be predictable. High tensions caused lower yields in bone-implant geometry, evidencing microdeformations in three-dimensional bone tissue and PPFIVD shifts.*

Key words: *Distal cantilever, finite element analysis, fixed partial prosthesis, short implants.*

Introducción

El maxilar con desdentamiento posterior puede presentarse con reabsorción de la cresta ósea, o bien como un seno maxilar neumatizado, siendo desfavorable en ambos casos la colocación de implantes dentales largos. El tratamiento convencional para reemplazar los dientes perdidos incluye injerto óseo sinusal, técnicas de aumento óseo en el maxilar[1,2] e injertos óseos[3] en mandíbula. Una modalidad alternativa al levantamiento de piso del seno maxilar es la rehabilitación con implantes[3-5] dentales cortos, en los que el hueso disponible, el volumen y la calidad son limitados. Los implantes dentales cortos[6] registran un éxito[7,8] del 90-94,8% e incluso resultan adecuados por su longitud reducida, porque son económicos y porque constituyen una alternativa rápida.[4,9]

Durante la carga[10] ocurren procesos adaptativos fisiológicos óseos de la masticación normal. Aún con una oseointegración exitosa y una rehabilitación[11] bucal adecuada, efectos no deseados como el descenso de la cresta ósea[12] a nivel del cuello de la fijación[13,14] y complicaciones técnicas con la prótesis[15] siguen siendo el foco de estudio. El propósito de la presente investigación es estudiar cómo las cargas aplicadas afectan a la restauración protésica con voladizo distal sobre implantes dentales cortos, en el maxilar. Para ello se modeló la distribución de tensiones mediante simulación, a través del análisis con método de elementos finitos.

Los implantes se diseñaron para funcionar bajo condiciones ideales, pero si la tensión supera el límite de elasticidad del hueso,[10] la geometría del implante varía su rendimiento, provocando pérdida ósea. Es por ello que la rehabilitación de la brecha parcialmente desdentada posterior debe considerar el hueso disponible[2] y contar con adecuado enfoque[1] multidisciplinar. Brånemark[2] definió la osteointegración como el contacto directo entre el titanio del implante y el hueso vivo sometido a cargas funcionales, sin interposición de tejido fibroso. Describe una situación microscópica y un estado clínico. Un implante es una estructura biocompatible de titanio con forma cilíndrica, de tornillo, o una combinación de ambas. La función del implante dental es reemplazar la raíz dentaria.

Un implante dental corto[16] es un componente endoóseo de ≤ 8 mm. Como tratamiento alternativo[17] al levantamiento de piso del seno maxilar, surgieron implantes dentales de 4 mm de longitud, aleación de titanio y zirconio, para los sectores con marcada reabsorción de la cresta. Al seleccionar un implante dental se deben considerar la longitud, el diámetro, la textura superficial y el paso de rosca.

Usar implantes dentales cortos en el sector posterior del maxilar[2,18] tiene las siguientes indicaciones: evitar estructuras vitales (como el seno maxilar); minimizar y/o excluir procedimientos de injertos óseos; maximizar la posibilidad de colocar implantes; aumentar la aceptación del paciente; menor derivación; ofrecer prótesis unitarias con o sin férula; reducir el tiempo de cicatrización.

Se determinó[19] que la relación corona/implante es 2:1 o 3:1. Sin embargo, otros[20] autores demostraron que no hay relación estadísticamente significativa entre el alto de la corona y el implante.

Durante[10] la carga existen procesos adaptativos que influyen en la cicatrización inicial, con valores de deformaciones fisiológicas del hueso de entre 1000 με y 1500 με, que pueden alcanzarse en la masticación normal. Se determinó[21] que la fuerza de mordida promedio es 100-150 N en varones adultos, y se considera en rango fisiológico[22] la fuerza estática de 100 N vertical y 30 N horizontal. También, se enfatiza[23] la necesidad de evitar o minimizar las cargas horizontales. Se verificó[24] que la oclusión balanceada otorga un intervalo de confianza del 95% ($P<0,05$).

Para el uso de voladizos en implantología, es importante seguir las normas establecidas por Brånemark.[2,11] Al reducir la longitud del voladizo en 32%, se disminuye la tensión de la estructura protésica y ósea en la restauración[25] de arco completo. La prótesis fija implantosoportada con voladizo puede conllevar complicaciones técnicas,[14] aunque hay autores[15] que difieren al respecto, utilizando voladizos de ≤ 15 mm.

La bibliografía de estudios a largo plazo del uso de implantes cortos en brechas desdentadas parciales de extremo libre posterior y voladizo es escasa, lo que hace relevante evaluar la biomecánica de los implantes cortos sometidos a fuerzas axiales. Para eso se generó un modelo 3D, que fue analizado con el método de elementos finitos.

Este análisis se basa en un *software* para resolver ecuaciones diferenciales asociadas a un problema físico de geometría complicada.[23,26] En odontología se utiliza el método de elementos finitos para la simulación de sistemas biológicos complejos. Las ecuaciones constitutivas y las ecuaciones de evolución temporal del problema deben ser conocidas[27] con anterioridad. Cada elemento finito toma una forma tetraédrica o hexaédrica donde se observa una serie de puntos representativos llamados nodos,[27] en los

que la solución del problema es exacta y se conoce el campo de desplazamiento.[28,29]

Para encontrar la solución del problema, se propuso una serie de operaciones ordenadas y finitas. Sin embargo, los modelos predictivos no han sido suficientemente comparados con datos *in vivo*. Con este fin, se analizaron las tensiones a nivel óseo, implantes y restauración protética después de la oseointegración, con simulación de elementos finitos.

Luego, se planteó la siguiente hipótesis: "Las fuerzas generadas durante el acto masticatorio en el sector posterior del maxilar afectan la restauración protésica con voladizo distal e inciden sobre el tejido óseo que rodea los implantes cortos empleados para evitar métodos quirúrgicos más invasivos".

El objetivo del presente trabajo de investigación es analizar la distribución de las tensiones que provocan las fuerzas axiales en un modelo tridimensional con el método de elementos finitos en la prótesis parcial fija implantosoportada con voladizo distal (PPFIVD), sobre implantes dentales cortos en el sector posterior del maxilar parcialmente desdentado.

Materiales y métodos

Se realizó un diseño implantoprotésico con el método de elementos finitos, se confeccionó el modelo geométrico del maxilar parcialmente desdentado posterior a extremo libre unilateral, con un programa generador de mallas (Abaqus,® versión 6.4, Estados Unidos), a través de escáneres ópticos. Allí se analizó la distribución de las tensiones en hueso e implantes cortos, al aplicar la carga sobre la PPFIVD.

Para evidenciar la influencia de la longitud de los implantes estudiados, se tuvieron en cuenta las siguientes variables: implantes cortos de 4,1 × 8 mm y 4,1 × 4 mm; con copa, Standard Plus SLA® (Straumann, Basilea, Suiza) y la distribución de las tensiones a nivel óseo e implantes. Todo fue estudiado de acuerdo con las referencias normativas de la versión oficial de las normas ISO 14801:2003 e ISO 1942-1.

La geometría del tramo maxilar se determinó de uno parcialmente desdentado, con corte frontal a nivel del primer premolar; se registró su dimensión en los tres ejes del espacio y se obtuvo de forma proporcional, sin escala. Las dimensiones de los implantes, pilares macizos y prótesis se establecieron con un calibre digital; se registró un promedio representativo con el proyector de perfiles TAF003 Mitutoyo® (Tokio, Japón) en el Instituto Nacional de Tecnología Industrial (INTI), Córdoba, Argentina, donde se llevó a cabo la investigación mediante el método de elementos finitos.

En el maxilar 3D, se analizó la distribución de las tensiones a nivel óseo y el comportamiento de la prótesis bajo carga funcional simulada. La programación algorítmica procedió a definir la geometría, generar la malla, las condiciones de contorno y asignar propiedades a los materiales.[29] Entonces, se formó un conjunto de *n* ecuaciones y *n* incógnitas, que se resolvieron con un algoritmo para el sistema de ecuación lineal, homogénea e isotrópica.[28] Los datos registrados permitieron calcular magnitudes derivadas de valores obtenidos para los nodos (tabla 1).

A los materiales[28] se les asignaron propiedades elásticas, isotrópicas y homogéneas a partir de dos parámetros, el módulo de elasticidad (E) y el coeficiente de Poisson (V): hueso cortical → E 13700 Mpa y V 0.3; trabecular → E 13700 Mpa y V 0.3; titanio del implante → E 110000 Mpa y V 0.3; cromo-níquel de la prótesis fija → E 171000 Mpa y V 0.3. No se incluyó el cemento porque su módulo de elasticidad es bajo respecto de los materiales utilizados.

El modelo geométrico maxilar se caracterizó de la siguiente manera: núcleo esponjoso rodeado por una capa cortical, que semeja las características de desdentado parcial. El hueso fue modelado en estrecha relación de proximidad con las roscas del implante corto para acentuar la precisión de los resultados. La altura de hueso disponible fue de 9 y 5 mm. La brecha desdentada posterior izquierda del maxilar abarcó la ausencia de los siguientes dientes permanentes: primer y segundo premolar, primer y segundo molar.

Se diseñaron dos grupos. El grupo A (GA), a su vez, se conformó por dos subgrupos: A1 (GA1), dos implantes cortos de 4,1 × 8 mm; y A2 (GA2), dos implantes cortos de 4,1 × 4 mm. El grupo B (GB), también con dos subgrupos: B1 (GB1), un implante corto de 4,1 × 8 mm; B2 (GB2), un implante corto de 4,1 × 4 mm.

Tabla 1. Detalle numérico de los modelos geométricos confeccionados para este estudio.

Modelos	Cantidad de elementos	Cantidad de nodos	Tipos de elementos	Altura ósea (mm)	Dimensión implantes (mm)
Dos implantes	321066	65826	Tetraedro	9	4,1 × 8
Dos implantes	424672	85442	Tetraedro	5	4,1 × 4
Un implante	199443	40776	Tetraedro	9	4,1 × 8
Un implante	264076	53261	Tetraedro	5	4,1 × 4

En la brecha desdentada, se ubicaron virtualmente los implantes, a nivel del primer y el segundo premolar, a una distancia de 3 mm y paralelos entre sí, a nivel supracrestal y ferulizados con PPFIVD metálica de cromo-níquel. La prótesis asentó sobre pilares macizos. Cada voladizo midió 7 mm mesiodistal.

La interfaz hueso/implante fue tratada como hueso idealmente adherido al titanio del implante con 100% de integración. El pilar macizo se consideró idealmente unido al implante. También se consideró a la prótesis idealmente cementada. La interfaz mecánicamente ideal, ya sea puente/pilar, pilar/implante e implante/hueso, aseguró la continuidad de los vectores de desplazamiento y de tracción de acuerdo con los datos numéricos de la tabla 1, lo que resultó en una solución exacta.

La carga se aplicó por oclusal en la corona premolar y en el voladizo distal de PPFIVD. Se aplicaron por separado para identificar la contribución de cada componente en la respuesta del hueso, por medio de una pieza circular estándar para distribuir la carga de manera uniforme evitando así un asentamiento puntual. La carga[22] axial, estática, fue de 100 N (Newton), por ser un rango fisiológico, con una inclinación de 30° para lograr un modelado semejante a la realidad.[23,24] El punto de aplicación de la fuerza fue estandarizado para todos los modelos tridimensionales precisamente en mesial de la cresta triangular de la cúspide palatina, debido a la configuración arquitectónica de la cara oclusal de premolares superiores. Cada modelo se consideró empotrado en la base del hueso cortical modelado (fig. 1).

La presente investigación se realizó sobre la base del criterio de tensiones tridimensionales de von Mises, expresado en la siguiente fórmula:

$$\sigma_{VM} = \sqrt{\frac{(\sigma_1-\sigma_2)^2+(\sigma_2-\sigma_3)^2+(\sigma_3-\sigma_1)^2}{2}}$$

donde σ_{VM} es la tensión de von Mises, y σ_1, σ_2, y σ_3 las tensiones principales. La tensión de von Mises es una magnitud física proporcional a la energía de distorsión, tensión compuesta que señala el nivel promedio de tensiones cuyo valor máximo indica la posibilidad de daño. Las variables pueden manipularse; el programa informático elimina la variación de probabilidad de error de la muestra. De acuerdo con la Ley de Hooke, la relación tensión/deformación en el régimen elástico lineal se expresa $\sigma = E \times \varepsilon$; donde σ: tensión expresada en MPa, E: módulo de elasticidad y ε: deformación.

Cuando la tensión máxima supera la capacidad reversible del material, produce un cambio dimensional permanente. A manera simple, se puede observar la fórmula de deformación $\varepsilon = E/\sigma$. Sin embargo, la resolución tridimensional es más compleja.[30]

Resultados

Los resultados obtenidos en este trabajo se plasmaron en notación científica de las tensiones distribuidas en coronas; implantes y hueso; a través de Tensiles, escala de valores numéricos y en colores, los cuales evidenciaron la distribución de las tensiones equivalentes de Mises.

A nivel de los implantes cortos, se obtuvieron los siguientes resultados. La carga en la corona evidenció la distribución de las tensiones en el tercio cervical de ambos implantes; la máxima tensión equivalente de Mises fue menor en GA2 respecto de GA1. La carga en el voladizo distal evidenció las tensiones en

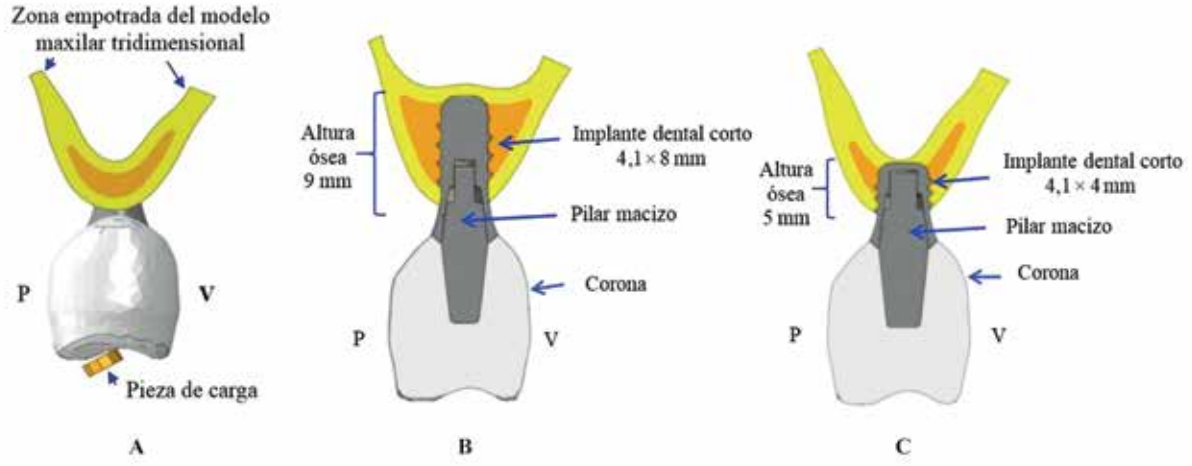

Figura 1. **A**: Vista lateral del premolar, en la que se observa la zona donde se aplicó la carga y las condiciones de contorno. **B-C**: Componentes protésicos. Corte vestíbulo-palatino.

el tercio cervical de ambos implantes, especialmente en el implante ubicado a nivel del segundo premolar abarcando también el tercio medio (figs. 2-5). La máxima tensión equivalente de Mises en GB1 fue menor respecto de GB2 (figs. 6-9). La carga en la corona de los GB1 y GB2 evidenció la distribución de las tensiones en el tercio cervical; y la carga en el voladizo distal, en los tercios cervical y medio (tabla 2 y fig. 10).

A nivel maxilar tridimensional, la distribución de las tensiones para los modelos sólidos resultó la máxima tensión equivalente de Mises menor en GA2 respecto de GA1. La carga en la corona evidenció la distribución de las tensiones en el tercio cervical del lecho óseo del primer premolar. En el voladizo se evidenciaron las tensiones en el lecho óseo de ambos implantes en el tercio cervical, y también abarcó el tercio medio del segundo premolar (figs. 11-12). La máxima tensión equivalente de Mises fue menor en GB1 respecto de GB2. En la corona se observaron las tensiones en el tercio cervical; en el voladizo distal, en los tercios cervical y medio (figs. 13-14; tabla 3).

La carga transfirió tensiones al modelo sólido provocando deformaciones (tabla 4). Cuanto menor fue el resultado obtenido, menor fue la microdeformación en la geometría ósea 3D. Todo lo expuesto favoreció desplazamientos del conjunto prótesis/implante de GA hacia vestibular. En GB1, la PPFIVD



Figura 2. Distribución de las tensiones equivalentes de Mises en los implantes dentales cortos. Carga en la corona del premolar. **A**: Implante ubicado a nivel del primer premolar superior. **B**: Implante ubicado a nivel del segundo premolar superior.



Figura 3. Distribución de las tensiones equivalentes de Mises en los implantes dentales cortos. Carga en el voladizo distal. **A**: Implante ubicado a nivel del primer premolar superior. **B**: Implante ubicado a nivel del segundo premolar superior.

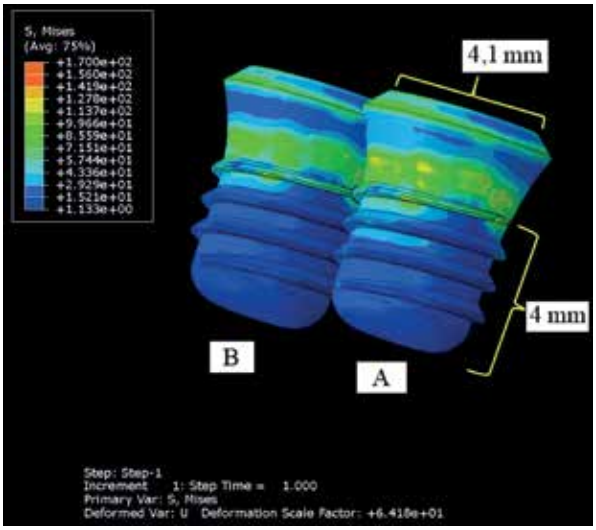

Figura 4. Distribución de las tensiones equivalentes de Mises en los implantes dentales cortos. Carga a nivel de la corona. **A**: Implante ubicado a nivel del primer premolar superior. **B**: Implante ubicado a nivel del segundo premolar superior.



Figura 5. Distribución de las tensiones equivalentes de Mises en los implantes dentales cortos. Carga en el voladizo distal. **A**: Implante ubicado a nivel del primer premolar superior. **B**: Implante ubicado a nivel del segundo premolar superior.

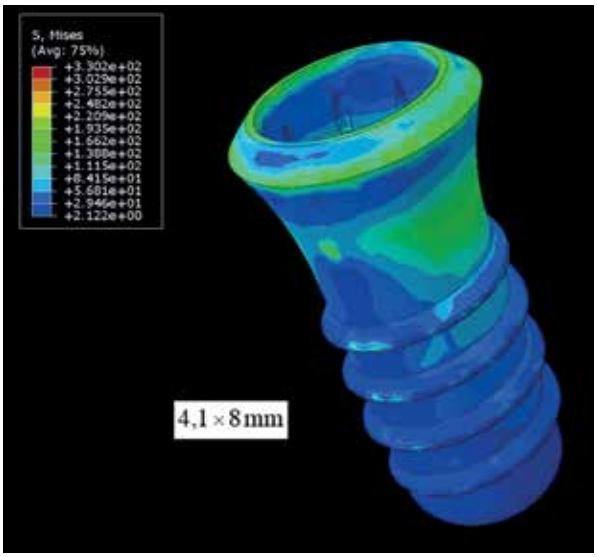

Figura 6. Distribución de las tensiones equivalentes de Mises en el implante dental corto. Carga en la corona.

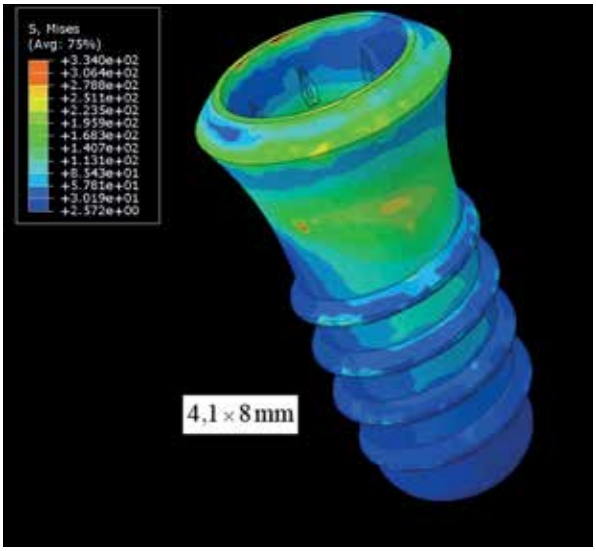

Figura 7. Distribución de las tensiones en el implante dental corto. Carga en el voladizo.

se desplazó hacia vestíbulo/distal, y en GB2, en igual sentido, de manera más acentuada (tabla 5).

Discusión

La distribución de implantes cortos en el sector posterior del maxilar es un desafío cuando la altura del remanente óseo es reducida y se encuentra próximo el piso del seno maxilar. Existen estudios con implantes tradicionalmente cortos (≤ 8 mm de longitud); sin embargo, la bibliografía sobre estudios previos que evalúen el comportamiento biomecánico de implantes cortos de 4 mm es escasa.

En un estudio tridimensional realizado por el

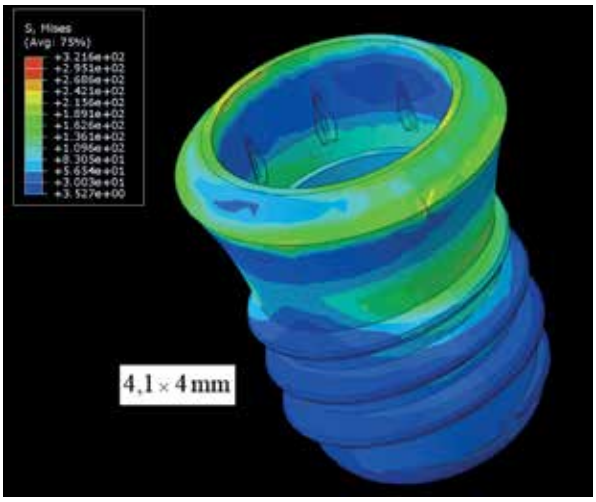

Figura 8. Distribución de las tensiones en el implante dental corto. Carga en la corona.

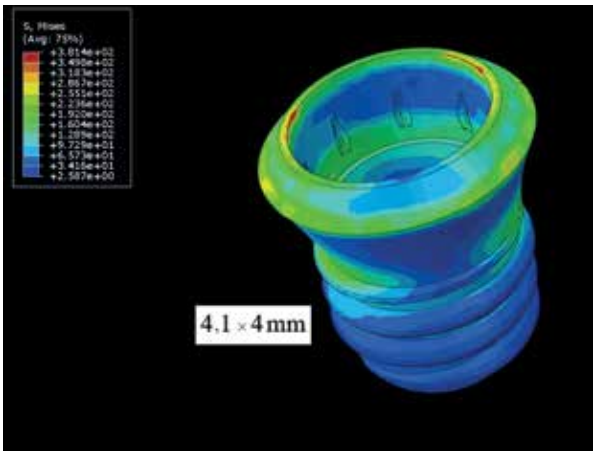

Figura 9. Distribución de las tensiones equivalente de Mises en el implante dental corto. Carga en el voladizo.

equipo de investigación de Chou,[31] se evaluó la respuesta biomecánica del hueso mandibular al comparar la distribución de tensiones alrededor del hueso periimplantario entre implantes largos y delgados (3,5 × 10,7 mm) con fijaciones cortas y anchas (5 × 7 mm). Se demostró que es inevitable el desarrollo de tensiones elevadas en la región, encontrándose niveles mayores y distribuciones uniformes a nivel óseo periimplantario corto.

En la revisión sistemática de doce estudios longitudinales realizados por Zurdo *et al.*,[14] la media de la prótesis parcial fija implantosoportada con voladizo (PPFIV) con supervivencia a cinco años fue del 91,9%; y en las prótesis sin voladizo, del 95,8%. La causa de fracaso fue fractura de implante. Las complicaciones técnicas relacionadas con supraestructuras en PPFIV arrojaron una media del 20,3%; y sin

Tabla 2. Distribución de las tensiones equivalentes de Mises a nivel de los implantes dentales cortos en los grupos A y B.

	Corona (MPa)	Voladizo (MPa)	Carga (N)	Dimensión implantes (mm)
A	183,7	173,9	100	4,1 × 8
Dos implantes cortos	170	205,4	100	4,1 × 4
B	330,2	334	100	4,1 × 8
Un implante corto	321,6	381,4	100	4,1 × 4

Figura 10. Tensiones equivalentes de Mises a nivel de los implantes dentales cortos tridimensionales en los grupos A y B.

voladizo, una media del 9,7%. En hueso periimplantario no hubo diferencias estadísticamente significativas entre los grupos protéticos. En cuanto a la supervivencia de PPFIV libre de eventos, la media fue del 71,7%; y sin voladizo, del 85,9%. Se determinó que incorporar voladizos en prótesis sobre implantes puede estar asociado a mayor incidencia de complicaciones técnicas menores.

Villarinho *et al.*[32] realizaron un estudio de cohorte prospectivo en veinte pacientes, con una media de 45±9 meses de seguimiento. Se colocaron cuarenta y seis implantes dentales unitarios Standard Plus Regular Neck SLA Active® (Straumann) de 4,1 × 6 mm en zona posterior de mandíbula y/o maxilar. Después de la carga protésica, la pérdida de implantes y complicaciones protésicas de coronas individuales, la tasa de

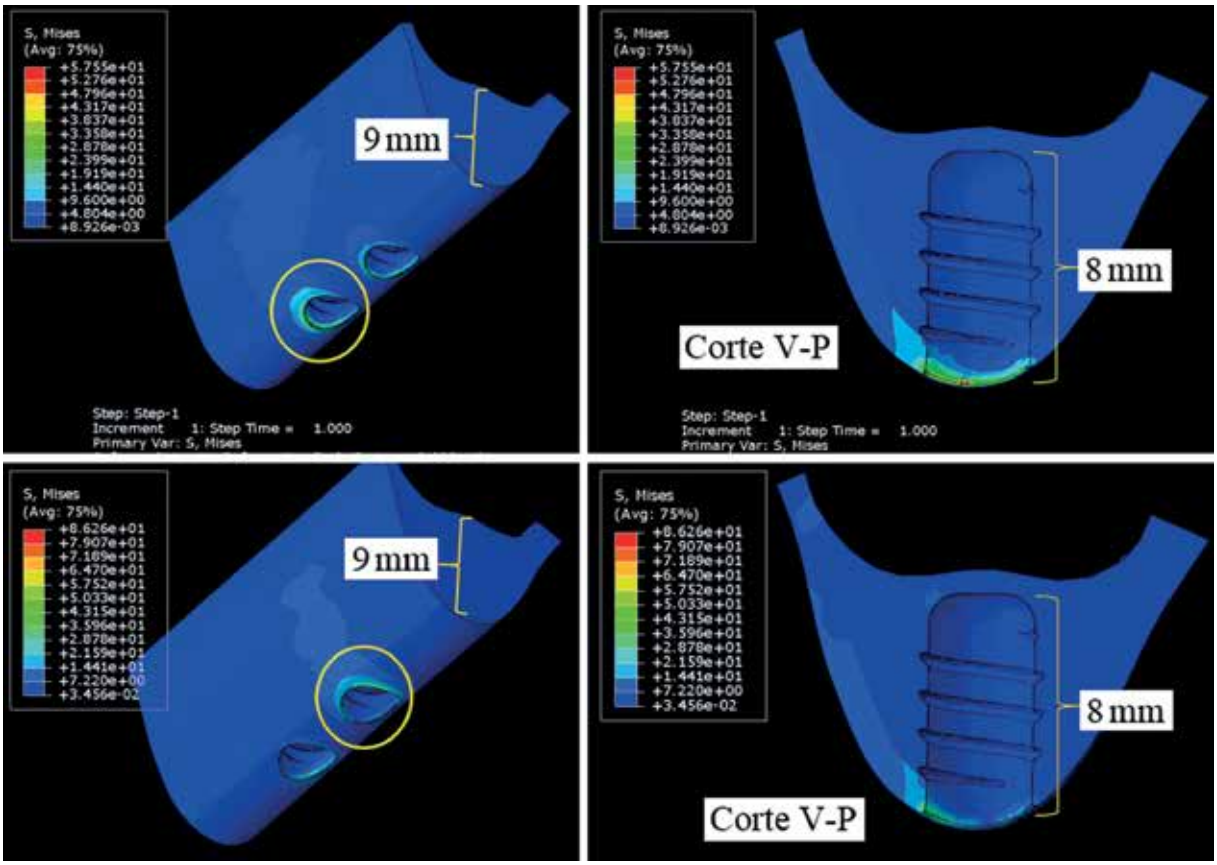

Figura 11. Distribución de tensiones equivalentes de Mises en la porción del maxilar tridimensional. En la figura superior izquierda se observa el lecho óseo de dos implantes dentales cortos 4,1 × 8 mm, con carga en la corona. Arriba y a la derecha pueden verse las tensiones en el tercio cervical a nivel del primer premolar. En la figura inferior izquierda, carga en el voladizo distal. Abajo y a la derecha se observan las tensiones en el tercio cervical a nivel del segundo premolar.

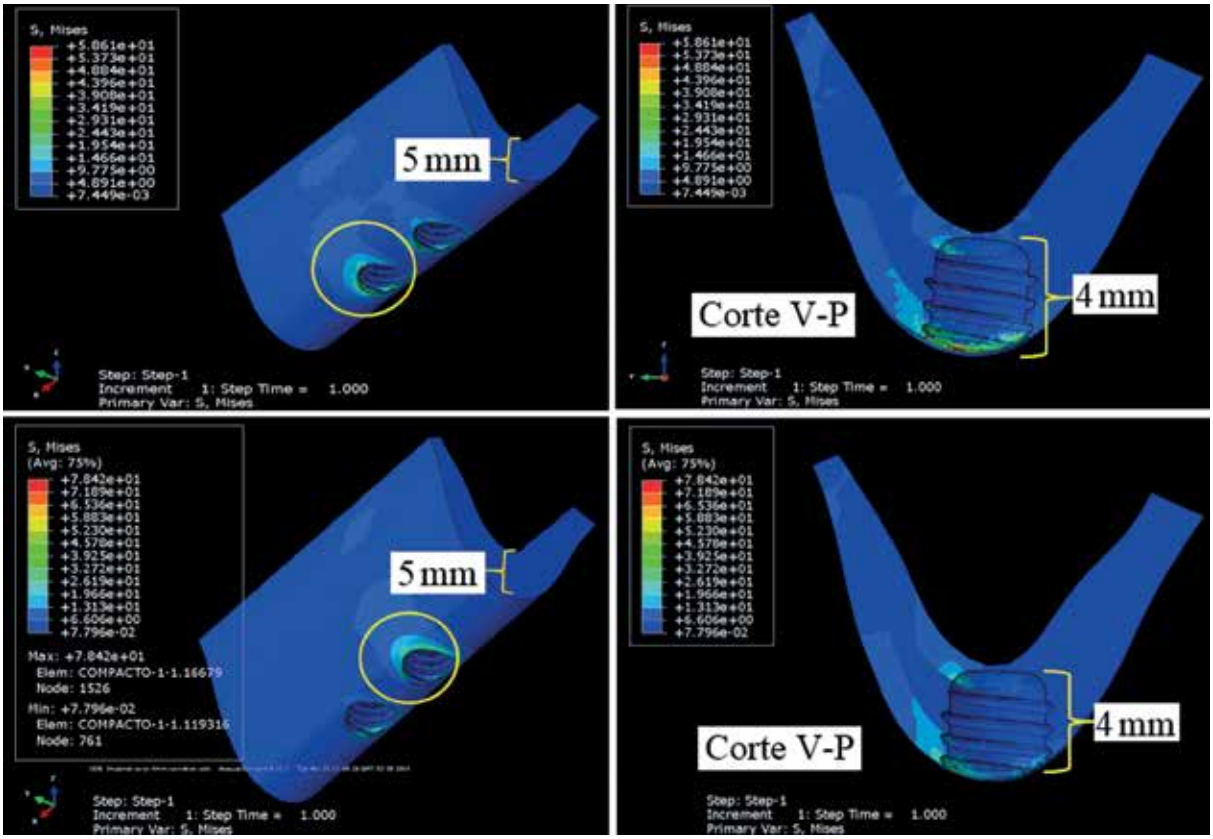

Figura 12. Distribución de tensiones equivalentes de Mises en la porción del maxilar tridimensional. En la figura superior izquierda se observa el lecho óseo de dos implantes dentales cortos 4,1 × 4 mm, con carga en la corona. Arriba y a la derecha pueden verse las tensiones en el tercio cervical a nivel del primer premolar. En la figura inferior izquierda, carga en el voladizo distal. Abajo y a la derecha se observan las tensiones en el tercio cervical a nivel del segundo premolar.

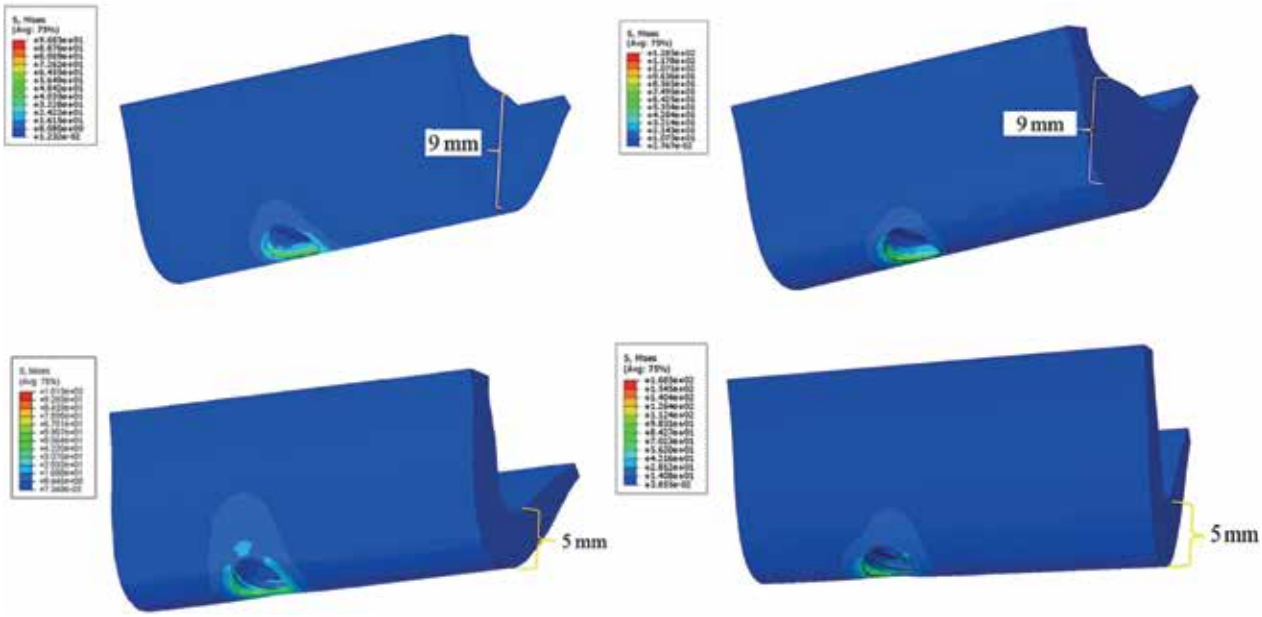

Figura 13. Distribución de las tensiones equivalentes de Mises en la porción del maxilar tridimensional. Arriba y a la izquierda se observa el lecho óseo de un implante dental corto de 4,1 × 8 mm, con carga en la corona. Arriba y a la derecha, carga en el voladizo. Abajo y a la izquierda se evidencia el lecho óseo de un implante dental corto de 4,1 × 4 mm con carga en la corona. Abajo y a la derecha, carga en el voladizo.

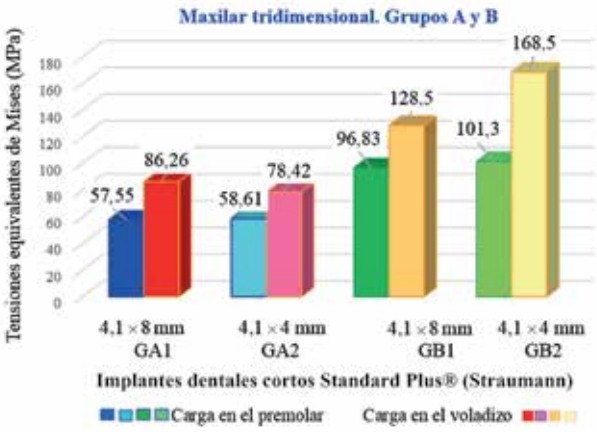

Figura 14. Grupos A y B. Tensiones equivalentes de Mises en el maxilar tridimensional. Prótesis parcial fija implantosoportada con voladizo distal.

éxito fue del 65,2%, y hubo 95% más de probabilidades de pérdida en la mandíbula que en maxilar. Otros factores de riesgo no mostraron relación significativa con los resultados. Los autores concluyeron que la relación corona/implante y el tiempo fueron significativos (P<0,001) y predictivos para la pérdida de hueso.

La investigación de doce ensayos clínicos aleatorios publicados entre 2000 y 2015 realizada por Toti *et al.*[33] determinó que los implantes dentales cortos colocados en zonas atróficas posteriores de mandíbulas parcialmente desdentadas se asociaban a resultados superiores, en comparación con implantes largos en hueso aumentado, con una tasa menor de complicaciones biológicas y de pérdida de hueso periimplante. El aumento de hueso en bloque onlay no fue inferior respecto de cualquiera de las otras técnicas de aumento óseo empleadas.

Se considera que las conclusiones de Felice *et al.*[34] son importantes por el espectro de posibilidades y limitaciones relativas al tema de la presente investigación. Estudiaron a ciento cincuenta pacientes edéntulos de la zona posterior, con altura ósea de 12,5 mm por encima del canal mandibular y/o 11,5 mm por debajo del seno maxilar. Se colocaron de uno a tres implantes 4 × 4 mm o 4 × 8,5 mm. Las fallas se produjeron antes de la carga. No hubo diferencias significativas entre fracasos de prótesis, implantes y complicaciones. Los pacientes con implantes dentales cortos perdieron una media de 0,53 mm de hueso marginal, y aquellos con implantes largos, una media de 0,57 mm. No hubo diferencias estadísticamente significativas entre los implantes cortos y largos a nivel óseo. Tras un año de carga, los implantes cortos de 4 y 8 mm de longitud dieron una respuesta similar en la zona posterior.

Tabla 3. Tensiones equivalentes de Mises del maxilar tridimensional en los grupos A y B.

	Corona (MPa)	Voladizo (MPa)	Carga (N)	Dimensión implantes (mm)
A	57,55	86,26	100	4,1 × 8
Dos implantes cortos	58,61	78,42	100	4,1 × 4
B	96,83	128,5	100	4,1 × 8
Un implante corto	101,3	168,5	100	4,1 × 4

Tabla 4. Microdeformaciones en el modelo sólido. Grupos A y B.

	Corona (tensil máximo) (με)	Voladizo (tensil máximo) (με)	Carga (N)	Dimensión implantes (mm)
A	3,439	6,983	100	4,1 × 8
Dos implantes cortos	6,648	5,99	100	4,1 × 4
B	5,777	8,553	100	4,1 × 8
Un implante corto	6,538	9,253	100	4,1 × 4

με: microdeformación.

Tabla 5. Desplazamiento corona/implante. Grupos A y B.

	Desplazamiento corona (mm)	Desplazamiento voladizo (mm)	Carga (N)	Dimensión implantes (mm)
A	0,02897	0,04072	100	4,1 × 8
Dos implantes cortos	0,02896	0,04045	100	4,1 × 4
B	0,05933	0,00728	100	4,1 × 8
Un implante corto	0,06705	0,08347	100	4,1 × 4

U: desplazamiento.

En un estudio de cohorte retrospectivo entre 2001 y 2003, Urdaneta *et al.*[35] evaluaron el incremento de la relación corona/implante (RC/I) sobre implante unitario en 81 pacientes que recibieron 326 implantes cónicos Bicon, con una media de 70,7 meses de seguimiento. En cuarenta restauraciones sobre implantes (16%), RC/I≥2. Se concluyó que incrementar la RC/I se asocia con un aumento significativo de complicaciones protésicas, pero esto no tuvo efecto significativo sobre los niveles de la cresta ósea.

Sotto Maior *et al.*[35] investigaron la concentración de tensiones en mandíbula atrófica parcialmente desdentada en la que se ubicó un implante corto unitario de 5 × 7 mm. El análisis virtual simuló la oclusión traumática, y la RC/I fue de 2:1 o 2,5:1. La corona

actuó como palanca, creando esfuerzos de flexión y llevando a la pérdida ósea debido a la concentración de la tensión en el hueso periimplantario.

Sahrmann *et al.*[36] evaluaron, luego de tres años, los cambios de densidad ósea en un estudio clínico controlado aleatorio, con implantes de 6 y 10 mm de longitud, por medio de radiografías. Se observó un mayor grado de mineralización alrededor de implantes cortos, pero no alrededor de implantes largos, fenómeno que se relacionó con la capacidad de adaptación ósea. Se necesitan más ensayos clínicos a largo plazo para conocer las tasas de fracaso de implantes cortos.

Peixoto[37] *et al.* estudiaron la influencia de la porcelana y la resina como materiales de recubrimiento. Utilizaron la correlación de imágenes digitales para calcular las deformaciones de las prótesis parciales fijas sobre implantes dentales cortos e implantes convencionales ferulizados durante la aplicación de la carga oclusal de 250 N. El material de recubrimiento empleado no influyó en la distribución de la deformación. Los implantes convencionales generan menor concentración de tensión, aunque la combinación de dos implantes dentales cortos y un implante convencional parece ser un plan viable.

Hälg *et al.*[38] estudiaron a 54 pacientes parcialmente desdentados. Se les colocaron 78 implantes bajo carga funcional protésica de 3 a 12,7 años. Las tasas de supervivencia de los implantes alcanzaron el 95,7% para las prótesis sobre implantes con voladizos y 96,9% para los implantes del grupo control. Se observaron más complicaciones técnicas en el grupo con voladizo.

En la revisión descriptiva realizada por Thoma *et al.*,[16] se compararon implantes cortos con implantes largos en combinación con aumento óseo vertical y seguimiento de dieciocho meses después de la carga protésica. Se determinaron las opciones de tratamiento para mandíbula y maxilar en el sector posterior. Se concluyó que los implantes dentales cortos son una ventaja para el paciente y el profesional.

En la revisión sistemática realizada por Romeo *et al.*[29] se incluyeron seis estudios prospectivos y retrospectivos informados entre 2007 y 2011. La tasa de supervivencia acumulada a 5 años de seguimiento de implantes y de prótesis fijas implantosoportadas con cantiléver fue de 98,9% y 97,1%, respectivamente. Las complicaciones biológicas se estimaron en 5,7%. El descementado y la pérdida de tornillos fueron del 5,9%. El cambio del nivel óseo en radiografías no fue estadísticamente significativo. No se registraron cambios estéticos. Los autores concluyeron que la prótesis fija implantosoportada con voladizo es un tratamiento fiable y que la presencia del voladizo no aumenta la tasa de complicaciones.

En los resultados del presente trabajo de investigación –la PPFIVD sobre dos implantes dentales cortos de 8 y 4 mm de longitud–, se observaron reducciones de la tensión a favor del GA1 respeto a GA2, al estudiar implantes dentales cortos para la rehabilitación del maxilar. Considerando solo la carga en la corona del primer premolar, se observó una reducción de la tensión del GA2. Sin embargo, la presencia del voladizo favoreció el aumento de la tensión en GA2 en relación con GA1. En GB, los valores de las tensiones equivalentes de Mises son mayores que en GA. A nivel del maxilar tridimensional, hubo una reducción de la tensión a favor del GA2.

A nivel de implantes dentales cortos –la PPFIVD sobre un implante dental corto de 8 y 4 mm de longitud–, se observó que en GB2 aumentó la tensión, lo que representó una situación crítica para PPFIVD sobre un implante de 4,1 × 4 mm. Esto se debería a la escasa altura del implante dental corto, y el voladizo distal actuaría sobre él como palanca. Considerando solo la carga en la corona, se redujo la tensión a favor del GB2. Sin embargo, la presencia del voladizo distal favoreció el aumento de la tensión en GB2 respecto al GB1. A nivel del hueso modelado, GB2 aumentó la tensión en relación con el GB1. GB aumentó la tensión en relación con GA.

En una revisión sistemática del período 1980-2011 realizada por Romanos *et al.*[40] se detectaron los factores relacionados con el éxito a largo plazo de los voladizos distales en catorce estudios clínicos en humanos que cumplían con los criterios de inclusión, con seguimiento de uno a diez años, los cuales proporcionaron datos relacionados con el rendimiento clínico. También se adicionaron cinco estudios para obtener datos *in vitro*. La mayoría de los estudios carecían de datos específicos, pero brindaron información subjetiva y objetiva sobre la preferencia por el uso de prótesis con voladizos distales, aunque hay algunos riesgos asociados a estas prótesis. Los promedios ponderados dieron una tasa de supervivencia de la prótesis del 95% durante un período de seguimiento de 7,3 ± 2,6 años. Estudios descriptivos y estudios virtuales muestran que lo más frecuente es el aflojamiento de tornillo, incluso si se usa un torque controlado. Se concluyó que el empleo de voladizos proporciona una opción de tratamiento sin alto riesgo de complicaciones.

Ormianer *et al.*[41] realizaron un estudio no aleatorio, retrospectivo, a doble ciego. Se utilizaron 1361

implantes de la misma empresa e igual microestructura de superficie y con seguimiento de 82 a 107 meses. La tasa de supervivencia fue del 96,3%, con una falla de implantes del 3,7%. Las tasas de supervivencia para los tres grupos diseñados fueron las siguientes: grupo A, 96,6%; grupo B, 95,9%; grupo C, 100%. La pérdida media de hueso de los grupos A, B y C fue de 2,02 mm, 2,10 mm y 1,90 mm, respectivamente. Las comparaciones de pares revelaron que la menor pérdida ósea se produjo en el grupo A, en comparación con el grupo B. Los resultados favorables a largo plazo en cuanto a la pérdida de hueso se encontraron en implantes con espiras de mayor inclinación, espiras apicales profundas y cuerpo del implante más estrecho. Los implantes de una sola pieza con diseño de la espira en V mostraron una tasa de supervivencia del 100%.

Un estudio 3D realizado por Wolff *et al.*[10] demostró que las tensiones eficaces se producen en la interfaz hueso/implante bajo carga axial unidireccional. Se llevó a cabo una simulación con cuatro tipos de implantes específicos, y todos mostraron disminución del rendimiento en condiciones de pérdida de hueso circular y horizontal. Esto se evidenció por el aumento en la distribución de tensiones patológicas (>3000 μƐ). Entre los implantes estudiados, Straumann ofrece una mejor distribución de las tensiones, incluso con pérdida de hueso adyacente. Se recalcó la importancia de evaluar las geometrías del implante bajo condiciones observadas clínicamente en la pérdida progresiva de hueso.

La presente investigación confirmó esos datos, ya que todos los grupos analizados estuvieron en el rango de sobrecarga patológica, lo que evidenció un menor rendimiento en la geometría oseoimplantaria, las microdeformaciones y, posteriormente, los desplazamientos. El grupo GA con dos implantes dentales cortos ferulizados, tendría posibilidad de permanencia en boca, lo que le daría al conjunto prótesis/implante mayor seguridad y estabilidad en el tiempo.

Se acuerda con el estudio de cohorte prospectivo realizado por Tabrizi *et al.*,[41] en el que se colocaron sesenta y cinco implantes cortos en mandíbula. No hubo diferencias significativas en la pérdida de hueso marginal (P=0,001). Cuanto más corto es el implante, la pérdida ósea marginal disminuye.

Ramos Verri *et al.*[42] estudiaron las interacciones biomecánicas de prótesis sobre implantes de copa alta unitarios con coronas de diferentes alturas: 10, 12,5 y 15 mm. Bajo carga axial, las diferentes alturas en las coronas no influyeron en la distribución de tensiones en los tornillos de la prótesis (P>0,05). Bajo carga oblicua de 100 N, las coronas con alturas de 12,5 y 15 mm causaron daños estadísticamente significativos en tornillos y hueso cortical (P<0,001). Los implantes provocaron microdeformaciones sobre el tejido óseo bajo carga axial y oblicua (P<0,001). El aumento en la altura coronaria fue perjudicial para tornillos y diferentes regiones de tejido óseo.

Esfahrood *et al.*[7] realizaron una revisión de ensayos clínicos aleatorios, experimentales en humanos y de cohorte prospectivo –publicados entre 2004 y 2015– en prótesis fija y *overdenture* sobre implantes dentales (<10 mm), colocados en maxilar, sector posterior, con un año de seguimiento. La tasa de éxito acumulado en implantes con superficie rugosa fue mayor que con superficie mecanizada, especialmente en implantes <7 mm. La tasa en el aumento RC/I con carga oclusal favorable no parece causar pérdida de hueso alrededor del implante. Se enfatiza una oclusión canina o bien mutuamente protegida, implantes juntos, ferulizados y sin carga en el voladizo. La tasa de supervivencia de implantes dentales cortos en el maxilar edéntulo posterior es alta. La colocación de implantes dentales cortos bajo estrictos protocolos clínicos parece ser una técnica segura y predecible.

El presente trabajo de investigación estudió la PPFIVD sobre implantes dentales cortos de 8 y 4 mm de longitud en el maxilar, con altura ósea reducida a través del análisis de elementos finitos, y predijo el comportamiento de la geometría oseoimplantaria y sus posibles consecuencias.

Conclusiones

Este estudio virtual realizado con análisis de elementos finitos permitió predecir el comportamiento de la prótesis parcial fija implantosoportada sobre implantes dentales cortos, con voladizo distal, en pacientes parcialmente desdentados del sector posterior del maxilar. De acuerdo con los resultados obtenidos se concluye que:

- Colocar implantes dentales cortos en el maxilar con altura ósea reducida sería previsible.
- PPFIVD sobre dos implantes cortos de 8 mm ferulizados en el maxilar con altura ósea reducida podría emplearse de manera previsible.
- PPFIVD sobre dos implantes cortos de 4 mm ferulizados en el maxilar con altura ósea reducida podría utilizarse previsiblemente, lo que sería una opción viable como tratamiento alternativo a métodos más complejos e invasivos, como lo es el levantamiento de piso del seno maxilar.

- El voladizo distal corto (7 mm) proporcionaría una alternativa de bajo riesgo y podría emplearse de forma previsible para rehabilitar el maxilar parcialmente desdentado a extremo libre, cuando al menos dos implantes dentales cortos estén ferulizados.
- En las prótesis con implante unitario de 4 mm, el voladizo distal presentó un comportamiento biomecánico desfavorable.
- Los implantes dentales cortos deben estar ferulizados para que, biomecánicamente, soporten las fuerzas a las que son sometidos.
- Las tensiones se distribuyen en el tercio cervical, tanto en la geometría de los implantes dentales como en la cresta ósea tridimensional.
- El comportamiento de la adaptación del hueso bajo carga estática simulada manifestó microdeformaciones, las cuales fueron observadas en los modelos; esto permitiría inferir que, a menor valor obtenido, menor sería la microdeformación en la geometría ósea tridimensional.
- La utilización de PPFIVD sobre implante dental corto unitario de 4,1 × 8 mm debería considerarse en función de la calidad ósea del paciente.
- PPFIVD sobre implante dental corto unitario de 4,1 × 4 mm implica un riesgo elevado, ya que no sería previsible.
- Ferulizar un implante dental corto de 4,1 × 8 mm y uno de 4,1 × 4 mm sería previsible, pero deberían realizarse nuevos estudios al respecto.
- El comportamiento de la prótesis bajo la carga estática simulada indujo a que todos los grupos presentaran desplazamientos; en GA (dos implantes dentales cortos) no es significativo, mientras que en GB (un implante dental corto) es desfavorable.
- Las tensiones elevadas evidenciaron un menor rendimiento en la geometría oseoimplantaria, microdeformaciones y desplazamientos. Solo PPFIVD con dos implantes dentales cortos ferulizados daría al conjunto prótesis/implante mayor seguridad y estabilidad en el tiempo.
- La PPFIVD con implantes de 8 o 4 mm de longitud ferulizados puede ser utilizada en la región posterior del maxilar en situaciones en que se necesite colocar fijaciones adicionales, simplificando el tratamiento implantológico, con reducción de gastos para el paciente.

Finalmente, y de acuerdo con la hipótesis planteada en este estudio, se comprobó que las fuerzas generadas durante el acto masticatorio en el sector posterior del maxilar afectan a la restauración protésica con voladizo distal e inciden sobre el tejido óseo que rodea a los implantes dentales cortos.

Se considera que cada caso clínico debe evaluarse de forma particular, con prudencia y planificación adecuada, con especial atención a la oclusión del paciente para proporcionar una correcta rehabilitación bucal.

Para poder relacionar los modelos numéricos con los datos *in vivo* se necesita mayor cantidad de publicaciones con datos *in vivo* de implantes dentales cortos de 4 mm de longitud.

Los implantes dentales cortos permitirían tratamientos más simples reduciendo los costos y los tiempos. Se considera que es necesario hacer investigación con ensayo mecánico *in vitro* e investigación clínica *in vivo*, a fin de ratificar este análisis virtual.

Agradecimientos: Al Ing. Alejandro Domínguez, por su colaboración técnica informática en la realización de este estudio de investigación.

Los autores declaran no tener conflictos de interés en relación con este estudio y afirman no haber recibido financiamiento externo para realizarlo.

Referencias

1. Rodríguez MD, Azcárate AD, Moya BG, Aranegui RO, Sanz Casado JV. Estudio morfológico regional: aplicaciones clínicas en implantología. En: *Anatomía implantológica. Bases morfológicas y su aplicación clínica en Implantología dental*. Barcelona, Ars Médica, 2003, pp. 107-201.
2. Misch CE. Planes de tratamiento con implantes en la arcada superior parcial y totalmente desdentada: prótesis fija y sobredentadura. En: *Prótesis dental sobre implantes*. Madrid, Elsevier, 2006, pp. 281-308.
3. Raviv E, Turcotte A, Harel Raviv M. Short dental implants in reduced alveolar bone height. *Quintessence Int* 2010;41:505-9.
4. Espósito M, Pistilli R, Barausse C, Felice P. Three-year results from a randomised controlled rial comparing prostheses supported by 5-mm long implants or by longer implants in augmented bone in posterior atrophic edentulous jaws. *Eur J Oral Implantol* 2014;7:383-95.
5. Ibáñez JC, Tahhan MJ, Zamar JA. Perfomance of double acid-etched surface external hex titanium implants in relation to one-and two stage surgical procedures. *J Periodontol* 2003;74:1575-81.
6. Fugazzotto PA, Vlassis J, Buttler B. ITI implant use in private practice: clinical results whit 5,526 implants followed up to 72+ months in function. *Int J Oral Max Impl* 2004;19:408-12.
7. Esfahrood ZR, Ahmadi L, Karami E, Asqhari S. Short dental implants in the posterior maxilla: a review of

the literature. *J Korean Assoc Oral Maxillofac Surg* 2017;43:70-6.
8. Urdaneta RA, Daher S, Leary J, Emanuel KM, Chuang SK. The survival of ultra-short locking-taper implants. *Int J Oral Max Impl* 2012;27:644-54.
9. Felice P, Soardi E, Pellegrino G, Pistilli R, Marcetti C, Gessaroli M, *et al*. Treatment of the atrophic edentulous maxilla: short implant versus bone augmentation for placing longer implants. Five-month post-loading result of a pilot randomized controlled trial. *Eur J Oral Impl* 2011;4:191-202.
10. Wolff J, Narra N, Antanailen AK, Valásek J, Kaiser J, Sándor GK, *et al*. Finite element analysis of bone loss around failing implants. *Materials and design* 2014;61:177-84.
11. Fernández Bodereau E Jr., Fernández Bodereau E. Prótesis a puente. Selección y valoración de pilares. En: *Prótesis fija e implantes. Práctica clínica*. Madrid, Avances Médico-Dentales, 1996, pp. 295-320.
12. Brägger U, Karoussis I, Persson R, Pjetursson B, Salvi G, Lang NP. Technical and biological complications/failures with single crowns and fixed partial dentures on implants: a 10-year prospective cohort study. *Clin Oral Implan Res* 2005;16:326-34.
13. Marincola M, Paracchini L, Morgan V, Schulte J. Impianti corti: principi biomeccanici è predicibilità a lungo termine. *Quintessenza Internazionale* 2008;24:45-53.
14. Zurdo J, Romao C, Wennstrom JL. Survival and complication rates of implant-supported fixed partial dentures with cantilevers. A systematic review. *Clin Oral Implan Res* 2009;20:59-66.
15. Salvi GE, Brägger U. Mechanical and technical risks in implant therapy. *Int J Oral Max Impl* 2009;24:69-85.
16. Thoma SD, Cha JK, Jung UW. Treatment concepts for the posterior maxilla and mandible: short implants vs. long implants in augmented bone. *J Periodontal Implant Sci* 2017;47:2-12.
17. Flores VY, Fernández Bodereau E. Avaliação da prótese fixa em cantiléver distal com implantes curtos: método dos elementos finitos. *PróteseNews* 2015;2:344-57.
18. Alonso AA, Albertini JS, Bechelli AH. Diagnóstico y planeamiento en prótesis implantoasistida. En: *Oclusión y diagnóstico en rehabilitación oral.* Buenos Aires, Médica Panamericana, 1999, pp. 575-602.
19. Blanes RJ, Bernard JP, Blanes ZM, Belser UC. A 10-year prospective study of ITI dental implants placed in the posterior region. II: Influence of the crown-to-implant ratio and different prosthetic treatment modalities on crestal bone loss. *Clin Oral Impl Res* 2007;18:707-14.
20. Birdi H, Schulte J, Kovacs A, Weed M, Chuang SK. Crown-to-implant ratios of short-length implants. *J Oral Implantol* 2010;36:425-33.
21. Sahin S, Cehreli MC, Yalcin E. The influence of functional forces on the biomechanics of implant-supported prosthesis-a review. *J Dent* 2002;30:271-82.
22. Mellal A, Wiskott HW, Botsis J, Scherrer SS, Belser UC. Stimulating effect of implant loading on surrounding bone. Comparison of three numerical models and validation by *in vivo* data. *Clin Oral Impl Res* 2004;15:239-48.
23. Geng JP, Tan KBC, Liu GR. Application of finite element analysis in implant dentistry: A review of the literature. *J Prosthet Dent* 2001;85:585-98.
24. Sohn BS, Heo SJ, Koak JY, Kim SK, Lee SY. Strain of implants depending on occlusion types in mandibular implant-supported fixed prostheses. *J Adv Prosthodont* 2011;3:1-9.
25. Fazi G, Tellini S, Vanghi D, Branchi R. Three dimensional finite elements analysis of different implant configuration for mandibular fixed prosthesis. *Int J Oral Max Impl* 2011;26:752-9.
26. Turner MJ, Clough RW, Martin HC, Topp LC. Stiffness and deflection analysis of complex structures. *J Aeronautic Sci* 1956;23:805-23.
27. Okumura N, Stegaroiu R, Kitamura E, Kurokawa k, Nomura S. Influence of maxillary cortical bone thickness, implant design and implant diameter on stress around implants: A three dimensional finite element analysis. *J Prosthodontic Res* 2010;54:133-42.
28. Kitamura E, Stegaroiu R, Nomura S, Miyakawa O. Influence of marginal bone resorption on stress around an implant. A three-dimensional finite element analysis. *J Oral Rehabil* 2005;32:279-86.
29. Romeo E, Storelli. Systematic review of the survival rate and the biological, technical, and aesthetic complications of fixed dental prostheses with cantilevers on implants reported in logitudinal studies with a mean of 5 ears follow-up. *Clin Oral Implants Res* 2012;23:39-49.
30. Céa J. Approximation variationnelle des problèmes aux limites. *Annales de l'Institut Fourier* 1964;14:345-444.
31. Chou HY, Müftü S, Bozkava D. Combined effects of implants insertion depth and alveolar bone quality on periimplant bone strain induced by a wide-diameter, short implant and a narrow-diameter, long implant. *J Prosthetic Dent* 2010;104:293-300.
32. Villarinho EA, Triches DF, Alonso FR, Mezzomo LAM, Teixeira ER, Shinkai RSA. Risk factors for single crowns supported by shorts (6-mm) implants in the posterior region: A prospective clinical and radiographic study. *Clin Implant Dent Relat Res* 2017;19:671-80.
33. Toti P, Marchionni S, Menchini-Fabris GB, Marconcini S, Covani U, Barone A. Surgical techniques used in the rehabilitation of partially edentulous patients with atrophic posterior mandible: A systematic review and meta-analysis of randomized controlled clinical trials. *J Craniomaxillofac Surg* 2017;45:1236-45.
34. Felice P, Checchi L, Barausse C, Pistilli R, Sammartino G, Masi I, *et al*. Posterior jaws rehabilitated with partial prostheses supported by 4,0 × 4,0 mm or by longer implants: one-year post-loading results from a multicenter randomised controlled trial. *Eur J Oral Implantol* 2016;9:35-45.
35. Urdaneta RA, Rodríguez S, McNeil C, Weed M, Chuang SK. The effect of increased crown-to-implant ratio on single tooth locking taper implants. *Int J Oral Max Impl* 2010;25:709-43.
36. Sotto Maior BS, Senna PM, Da Silva WJ, Rocha EP, Del Bel Cury AA. Influence of crown-to-implant ratio. Retention system, restorative material, and occlusal loading on stress concentrations in single short implants. *Int J Oral Max Impl* 2012;27:13-8.
37. Sahrmann P, Schoen P, Naenni N, Jung R, Attin T, Sch-

midlin. Peri-implant bone density around implants of different length. A 3-year follow-up of randomized clinical trial. *J Clin Periodontol* 2017;44:762-8.
38. Peixoto RF, Macedo AP, Martinelli J, Faria AC, Tiossi R, Ribeiro RF, *et al*. A digital image correlation analysis of strain generated by 3-unit implant-supported fixed dental prosthesis. An *in vitro* study. *Implant Dent* 2017;26:567-73
39. Hälg GA, Schmid J, Hammerle CH. Bone level changes at implants supporting crowns or fixed partial dentures with or without cantilevers. *Clin Oral Implants Res* 2008;19:983-90.
40. Romanos GE, Gupta B, Eckert SE. Distal cantilevers and implant dentistry. *Int J Oral Maxillofac Implants* 2012;27:1131-6.
41. Ormianer Z, Matalon S, Block J, Kohen J. Dental implant thread design and the consequences on long-term marginal bone loss. *Implant Dent* 2016;25:471-77.
42. Tabrizi R, Arabion H, Aliabadi E, Hasanzadeh F. Does increasing the number of short implants reduce marginal bone loss in the posterior mandible? A prospective study. *Br J Oral Maxillofac Surg* 2016;54:731-5.
43. Ramos Verri F, Santiago Junior JF, De Faria Almeida DA, De Oliveira GB, De Souza Batista VE, Marques Honório H, *et al*. Biomechanical influence of crown-to-implant ratio on stress distribution over internal hexagon short implant: 3D finite element analysis with statistical test. *J Biomech* 2015;48:138-45.

Contacto:
Enrique Fernández Bodereau
bodereau@uolsinectis.com.ar
Crisol 193, 2º "D" (X5000BVC) Córdoba, Argentina

Biocompatibilidad de dos materiales bioactivos en el tejido óseo de la rata

Biocompatibility of two bioactive materials in the bone tissue of the rat

Presentado: 22 de febrero de 2017
Aceptado: 14 de agosto de 2017

Osvaldo Zmener,[a] Gabriel Kokubu,[b] Cornelis H. Pameijer[c]

[a]Carrera de Especialización en Endodoncia, Facultad de Ciencias Médicas, Escuela de Odontología, Universidad del Salvador / Asociación Odontológica Argentina
[b]Cátedra de Histología, Facultad de Ciencias Médicas, Universidad del Salvador, Buenos Aires, Argentina
[c]Profesor emérito, Facultad de Odontología, Universidad de Connecticut, Estados Unidos

Resumen

Objetivos: Comparar la biocompatibilidad y la actividad osteogénica del material bioactivo experimental Activa PC y de MTA color blanco, por medio de un modelo de implantación en tibia de rata.

Materiales y métodos: En las tibias de 20 (n=20) ratas Wistar macho de aproximadamente 350 gramos, se implantaron tubos de silicona estériles obturados a ras con Activa PC (Pulpdent Corp., Watertown, Estados Unidos) o MTA (Angelus, Londrina, Brasil). Los animales se separaron en dos grupos de 10 (n=10). La eutanasia de uno de los grupos fue realizada a los 15 días, mientras que la del grupo restante se realizó a los 60 días posimplantación. Las tibias fueron removidas, se fijaron en formol-buffer al 10%, y se descalcificaron y procesaron para su estudio histológico. La evaluación fue realizada en base a tres categorías, y los resultados se analizaron por medio de la prueba de Wilcoxon y el *test* no paramétrico de Mann-Whitney, con un nivel de significación de P<0,05.

Resultados: A los 15 días se observó la aposición de nuevo tejido óseo sano. Este fenómeno se incrementó considerablemente al finalizar la experiencia (60 días). No hubo diferencias significativas (P>0,05) entre Activa PC y MTA Angelus en cada uno de los períodos de observación, pero sí las hubo (P<0,05) cuando se compararon los resultados obtenidos a 15 y 60 días.

Conclusiones: Activa PC y MTA Angelus se comportaron como materiales biocompatibles en tibias de rata, y su función bioactiva se incrementó significativamente en función del tiempo transcurrido, favoreciendo ambos materiales el proceso de reparación ósea.

Palabras clave: Biocompatibilidad, materiales bioactivos, MTA, osteogénesis.

Abstract

Aim: *To analyze the biocompatibility and osteogenic activity of Activa PC, a new experimental biomaterial, when compared with Angelus white MTA, using the rat tibia as the implantation model.*

Materials and methods: *Sterilized silicone tubes were filled flush with Activa (Pulpdent Corp., Watertown, USA) or MTA (Angelus, Londrina, Brazil) and then implanted into the tibias of twenty (n=20) male Wistar rats of approximately 350 g weight. The animals were separated into two groups of 10 animals each. One group was euthanized after 15 days and the other after 60 days postoperatively. The tibias were removed, fixed in 10% buffered formalin, decalcified and submitted for routine histological preparation. Three scores were established for evaluation and they were statistically compared using the Wilcoxon test and the Mann-Whitney non parametric test. The significance level was established at P<0.05.*

Results: *After 15 days aposition of new healthy mineralized tissue in direct contact with Activa PC and MTA was observed. The amount of the new bone formation increased considerably at the end of the experiment (60 days). No significant differences (P>0.05) were observed between ACPc and WMTA within each observation period. However, significant differences (P<0.05) were found when the 15 and 60-day results were compared.*

Conclusions: *Activa PC behaved as a biocompatible material when implanted into the rat tibia. After 60 days its bioactive function was similar to MTA allowing for the bone reparative process.*

Key words: *Bioactive materials, biocompatibility, MTA, osteogenic activity.*

Introducción

En las dos últimas décadas, se han desarrollado nuevos y más sofisticados biomateriales para ser utilizados en diferentes áreas de la odontología. Con frecuencia, estos materiales entran en contacto con tejidos vitales tales como la dentina, la pulpa dental, los tejidos perirradiculares o la mucosa oral, durante prolongados períodos. Por esa razón, resulta imprescindible que sean biocompatibles.[1] Generalmente, son introducidos en el medio oral en estado fresco, por lo que, durante el período que transcurre desde su inserción hasta que adquieren su estado sólido final, pueden desarrollar reacciones inflamatorias sobre los tejidos con los que están en contacto.[1,2] Luego de alcanzar su estado sólido final, es posible que algunos de sus componentes continúen siendo liberados sobre los tejidos circundantes.[3-5] Por ese motivo, la evaluación de las propiedades biológicas de los nuevos biomateriales que se incorporan al mercado constituye un procedimiento preclínico incuestionable. Un material biocompatible no debería inducir la presencia de reacciones inflamatorias severas. Si se produce algún tipo de reacción inicial, esta debería reducirse a niveles insignificantes en un período de tiempo razonable, permitiendo la reparación final de los tejidos.[2,6] Recientemente, la ingeniería tisular ha provisto nuevos materiales bioactivos que han sido aceptados y utilizados por una importante cantidad de profesionales. Basándose en las propiedades específicas de sus componentes, ofrecen un andamiaje conductivo que libera factores morfogenéticos capaces de estimular a las células madre residentes en los tejidos para que puedan orientar su función hacia la generación de tejido mineralizado.[7] Por lo tanto, estos nuevos materiales bioactivos no deberían ser tóxicos, mutagénicos, genotóxicos o carcinógenos.[8]

Debido a su capacidad osteogénica, Activa PC (ACPc; Pulpdent Corp.)[7] –un material bioactivo experimental recientemente desarrollado– y el compuesto de minerales trióxido WMTA (MTA; Angelus)[9-11] son biomateriales indicados para la resolución de diferentes situaciones clínicas en las que se hace necesario obtener una reparación por medio de la neoformación de tejido mineralizado.[9-12] ACPc es un compuesto autofotopolimerizable a base de resina, silicato tricálcico, factores de crecimiento EGF/TGF-α, TGF-β, FGF, matriz dentinaria de la proteína-1 y colágeno-1. De acuerdo con el fabricante, ACPc fue desarrollado para ser utilizado en protecciones pulpares directas, para la reparación de perforaciones radiculares, en pulpotomías y en casos de obturaciones retrógradas, debido a su capacidad de inducir la neoformación de tejido mineralizado. El material es provisto en una jeringa doble con extremo mezclador y pico de aplicación curvo. Recién mezclado, tiene una consistencia fluida de fácil manipulación. En su modo de autopolimerización, el material endurece en aproximadamente 10-12 minutos, modalidad indicada para obturaciones retrógradas, pulpotomías y perforaciones de piso de cámara o radiculares. En protecciones pulpares directas, el modo de fotopolimerización es el procedimiento indicado por el fabricante. En un ensayo piloto (Zmener *et al.*, 2016; datos no publicados), ACPc reveló un importante potencial osteogénico en el tejido óseo de ratas. Pameijer *et al.*[7] demostraron que, luego de 60 días, ACPc favoreció la reparación de pulpas expuestas experimentalmente en dientes de cabra, mediante la inducción y la formación de puentes dentinarios, bajo los que se observó una capa completa de odontoblastos sanos y ausencia de células inflamatorias.

El MTA es un biomaterial hidrófilo,[13-15] tiene un elevado pH y un importante coeficiente de expansión luego de su fraguado.[14,15] Su formulación a base de silicato tricálcico ya ha sido analizada.[16] Con respecto a sus propiedades biológicas, el MTA ha demostrado ser biocompatible,[17,18] osteoconductivo[17] y antibacteriano.[19] Sin embargo, su manipulación y aplicación presentan ciertas dificultades a causa de su extenso tiempo de fraguado.[20,21] Este se ha intentado reducir mediante la adición de otros componentes a su fórmula original, pero aún no resulta del todo claro si tal procedimiento puede alterar significativamente sus propiedades fisicoquímicas.[21] Si bien ha demostrado ser muy eficiente en protecciones pulpares directas, el MTA –en sus dos versiones: gris y blanco– suele provocar la pigmentación de los tejidos dentarios,[20,21] con las consecuencias estéticas que ello implica.

El propósito del presente ensayo fue comparar la biocompatibilidad y la capacidad osteogénica de ACPc y WMTA color blanco cuando estos materiales fueron implantados en el tejido óseo de rata durante 15 y 60 días. La hipótesis nula postula que no existen diferencias significativas en los resultados obtenidos por ambos materiales dentro de cada período de tiempo, al igual que cuando se comparan los resultados obtenidos entre ambos períodos de observación.

Materiales y métodos

El protocolo de este trabajo fue previamente revisado y aprobado por el Comité de Ética para la Investigación Científica de la Asociación Odontológica Argentina (Resolución N° 0715). El experimento fue realizado de acuerdo a las normas ISO 10993-1:1992 y 10993-2:1992[22,23] establecidas para los ensayos de uso en animales de experimentación y a las especificaciones internacionales sugeridas para el cuidado, el acondicionamiento y el uso de animales de laboratorio para la investigación científica.[24]

Se utilizaron en este ensayo, tubos de silicona (Raholin SRL, Buenos Aires, Argentina) de 1,5 mm de longitud, 1 mm de diámetro externo y una luz interna de 0,5 mm, previamente esterilizados con radiación gamma. Veinte (n=20) tubos fueron obturados a ras con ACPc (Pulpdent Corp., Watertown, Estados Unidos) e inmediatamente implantados en las tibias derechas de 20 ratas Wistar macho de aproximadamente 350 gramos. En las tibias del lado izquierdo de los mismos animales se implantaron 20 (n=20) tubos de medidas similares, obturados con WMTA (Angelus, Londrina, Brasil). Ambos materiales fueron preparados y utilizados de acuerdo con las instrucciones del fabricante, y se implantaron en estado fresco. Tanto la preparación de los implantes como los procedimientos quirúrgicos fueron realizados bajo condiciones asépticas. Se tuvo especial cuidado en evitar la contaminación de las paredes laterales de los tubos con los materiales problema. La técnica de implantación ha sido previamente descripta:[25] luego de anestesiar a los animales mediante la administración intraperitoneal de clorhidrato de ketamina (14 mg/kg) y acepromazina (10 mg/kg), las extremidades posteriores fueron tricotomizadas y desinfectadas con povidona iodada. Se practicó en cada tibia una incisión longitudinal de aproximadamente 16 mm, separando los tejidos hasta la superficie ósea. Luego de realizar la disección del periosteo, se realizó un orificio de 1,2 mm de diámetro con una fresa redonda de carburo-tungsteno (Maillefer/Dentsply, Ballaigues, Suiza) en el área diafisial, aproximadamente a 8 mm del extremo lateral externo y de forma perpendicular al eje mayor de la tibia, rotando en un micromotor a baja velocidad y bajo constante refrigeración con suero fisiológico. Los implantes se insertaron en los orificios así preparados, con uno de sus extremos en contacto directo con el espacio medular, mientras que el lado opuesto de los tubos se niveló con la superficie externa de la cortical ósea. Las heridas se suturaron con hilo de seda. De esta forma, se implantaron 20 tubos obturados con ACPc y otros 20 con WMTA; es decir, 10 de cada uno, para cada uno de los período de observación establecidos (15 y 60 días). Los animales se mantuvieron en el Bioterio de la Facultad de Medicina de la Universidad del Salvador, en jaulas de acero inoxidable, con agua potable y alimento balanceado *ad libitum*, temperatura ambiental controlada (24 °C) y ciclos de luz-oscuridad de doce horas. Transcurridos los períodos de observación acordados, la eutanasia de los animales fue realizada en grupos de 10 (n=10) con una sobredosis de solución anestésica. Las tibias fueron removidas y fijadas en solución de formol-buffer al 10%. Luego de su descalcificación en EDTA, los especímenes se procesaron para su estudio histológico mediante técnicas de rutina. Se obtuvieron cortes longitudinales semiseriados de aproximadamente 7 mm de espesor de la parte más central de los implantes, posteriormente coloreados con hematoxilina y eosina.

Procedimiento de evaluación. Con el objeto de evaluar la respuesta de los tejidos en contacto con los materiales ensayados, se analizaron y fotografiaron tres secciones pertenecientes al área central de cada espécimen con un microscopio óptico (Carl Zeiss; Oberkochen, Alemania) equipado con una cámara digital Canon PowerShot A510 (Canon, Tokio, Japón). Las secciones fueron analizadas por dos observadores previamente calibrados, que desconocían el tipo material que estaban evaluando. Cada uno de ellos observó de forma independiente la presencia o la ausencia de una cápsula fibrosa, la neoformación de trabéculas óseas, los cambios vasculares y los diferentes tipos de células inflamatorias. Para la evaluación de las observaciones microscópicas, los resultados se clasificaron de acuerdo con el grado de intensidad de la reacción de los tejidos (tabla 1).

En los casos de desacuerdo entre los evaluadores, el espécimen en discusión se analizó en conjunto hasta llegar a un consenso.

A fin de determinar si hubo diferencias significativas entre ACPc y WMTA en cada uno de los períodos de observación, los datos obtenidos se estudiaron con el *test* de Wilcoxon. El efecto total de los factores

Tabla 1. Clasificación de la observación microscópica.

Grado 1	Presencia de cápsula fibrosa y/o neoformación de tejido óseo sano en contacto con el material. Espacios medulares normales y ausencia de células inflamatorias.
Grado 2	Presencia de cápsula fibrosa y/o desarrollo parcial de trabéculas óseas, espacios medulares extensos y escasas células inflamatorias.
Grado 3	Tejido granulomatoso sin desarrollo de tejido óseo y presencia de polimorfonucleares neutrófilos, linfocitos, plasmocitos, macrófagos y capilares congestionados.

tiempo y material sobre el tipo de reacción de los tejidos se calculó mediante la prueba no paramétrica de Mann-Withney. El nivel de significación fue establecido en P<0,05.

Los materiales ensayados fueron considerados biológicamente aceptables cuando la reacción de los tejidos fue catalogada de grado 1.

Resultados

Observación macroscópica. El examen macroscópico de los sitios de implantación reveló que, al finalizar cada uno de los períodos de observación, la cicatrización de las heridas fue satisfactoria en todos los animales. No se evidenció congestión de los tejidos circundantes, y todos los implantes permanecieron en sus sitios.

Observación microscópica. Los resultados de la reacción de los tejidos a los materiales implantados se observan en la tabla 2.

A los 15 días posimplantación, la reacción de los tejidos para ACPc fue considerada de grado 2 en 9 especímenes, y de grado 3 en un solo caso. Para WMTA, 8 casos fueron catalogados de grado 2, y 2 de grado 3. En general, para ambos materiales se observó la presencia de una cápsula fibrosa delgada con escasas células inflamatorias, y un proceso de reparación ósea inicial por medio de trabéculas parcialmente desarrolladas y espacios medulares amplios (fig. 1). En la mayoría de las muestras de ACPc, las trabéculas óseas presentaron un desarrollo ligeramente mayor que en las de WMTA. No hubo diferencias significativas entre ACPc y WMTA (P>0,05).

Luego de 60 días, la reacción de los tejidos en contacto con ACPc y WMTA fue catalogada de grado 1 para todos los especímenes de ambos materiales. Se observó una cápsula fibrosa delgada, sin células inflamatorias, y una neoformación ósea densa y sana que ocupaba gran parte del espacio medular (fig. 2). No hubo diferencias significativas entre ACPc y WMTA (P>0,05) dentro de cada uno de los períodos de observación. Por lo tanto, la primera sentencia de la hipótesis nula postulada fue aceptada. Cuando se compararon los resultados obtenidos a 15 y 60 días, las diferencias fueron significativas (P<0,05), motivo por el cual la segunda sentencia de la hipótesis nula fue rechazada.

Discusión

La biocompatibilidad de los materiales dentales es un requisito indispensable para que estos no ejerzan una acción tóxica sobre los tejidos circundantes,[1-3] favoreciendo al mismo tiempo el proceso reparativo.[6,8] Un biomaterial es considerado biocompatible cuando, al tomar contacto con los tejidos, estos no desarrollan una reacción inflamatoria severa. Se han utilizado diferentes tipos de ensayos que permiten evaluar las propiedades biológicas de los materiales sobre cultivos celulares,[26,27] y tejido celular subcutáneo[28-30] o tejido óseo en animales de experimentación.[31-35] La implantación de biomateriales en el tejido óseo de la rata constituye un procedimiento válido como ensayo previo a las pruebas de uso para el estudio de sus propiedades biológicas.[36] El uso de tubos de silicona como portadores de los materiales investigados tuvo como fin el aprovechamiento de su excelente biocompatibilidad, informada en estudios anteriores.[25,30,34,35] Los períodos de observación empleados en el presente estudio se encuentran comprendidos en los plazos establecidos por los estándares internacionales para el ensayo de biomateriales.[37,38] El conocimiento previo de los componentes de la fórmula de los materiales investigados permite obtener una mejor comprensión de su comportamiento y de la reacción de los tejidos en diferentes períodos de observación.

Tabla 2. Resultados histológicos según el grado de reacción a los materiales implantados.

Material	15 días				60 días			
	n	Grado 1	Grado 2	Grado 3	n	Grado 1	Grado 2	Grado 3
ACPc	10	---	9	1	10	10	---	---
WMTA	10	---	8	2	10	10	---	---

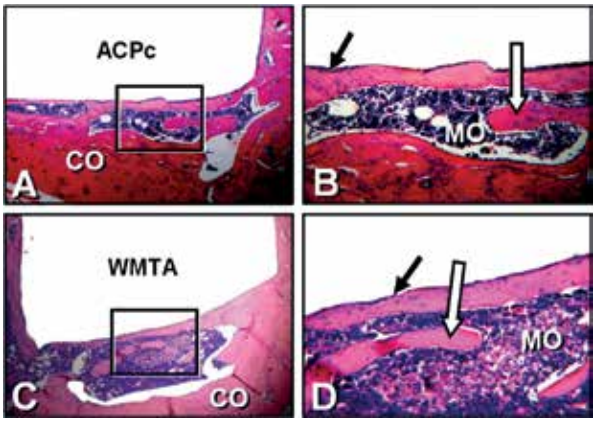

Figura 1. 15 días. **A**: Imagen del extremo del tubo de silicona de un espécimen representativo obturado con ACPc. En contacto con el material se observa el desarrollo inicial de trabéculas óseas que se originan a partir de la cortical ósea (CO). (Hematoxilina y eosina; magnificación original X100). **B**: Mayor aumento del área del recuadro en *A*. Se puede observar la presencia de una cápsula fibrosa (flecha negra), parte de una trabécula ósea (flecha blanca) y una zona extensa de la médula ósea (MO). (Hematoxilina y eosina; magnificación original X400). **C**: Imagen del extremo de un tubo de silicona perteneciente a un espécimen representativo, obturado con WMTA. Se observa el desarrollo incompleto de nuevas trabéculas óseas. (Hematoxilina y eosina; magnificación original X45). **D**: Mayor aumento del área del recuadro en *C*. En contacto directo con el material (espacio en blanco) se puede apreciar la presencia de una cápsula fibrosa delgada (flecha negra). La flecha blanca está indicando parte de una trabécula parcialmente desarrollada. (Hematoxilina y eosina; magnificación original X400).

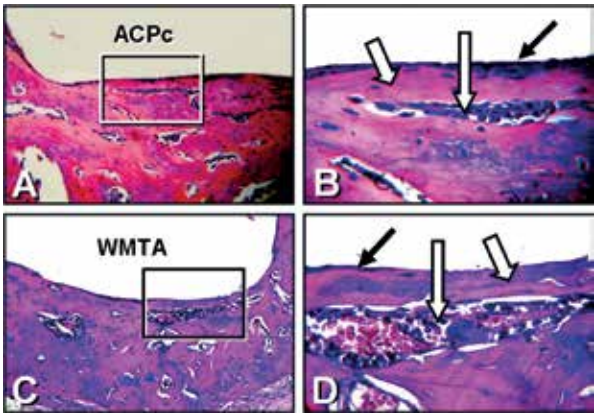

Figura 2. 60 días. **A**: Imagen del extremo del tubo de silicona de un espécimen representativo obturado con ACPc. En contacto con el material, se puede apreciar la neoformación de un tejido óseo sano, denso y las áreas medulares. (Hematoxilina y eosina; magnificación original X100). **B**: Mayor aumento del área del recuadro en *A*. Se puede observar la presencia de una cápsula fibrosa (flecha negra), el tejido óseo neoformado (flecha blanca gruesa), algunos osteocitos y un área medular (flecha blanca delgada). (Hematoxilina y eosina; magnificación original X400). **C**: Imagen del extremo del tubo de silicona de un espécimen representativo obturado con WMTA. Al igual que en *A*, y en contacto con el material, se observa la neoformación de un tejido óseo sano, y áreas medulares con diferentes extensiones. (Hematoxilina y eosina; magnificación original X100). **D**: Mayor aumento del área del recuadro en C. Se observa la presencia de una cápsula fibrosa delgada (flecha negra), el tejido óseo neoformado (flecha blanca gruesa) y un área medular (flecha blanca delgada). (Hematoxilina y eosina; magnificación original X400).

En este estudio, y luego de un período de observación de 60 días, ACPc y WMTA se comportaron como materiales biocompatibles y revelaron la presencia de nuevo tejido calcificado sano, sin células inflamatorias en todos los casos. Las propiedades biológicas del WMTA son bien conocidas y, en ese sentido, los resultados de este ensayo concuerdan con los de Camilleri y Pitt-Ford,[1,6] Torabinejad *et al.*,[17] Torabinejad *et al.*,[31] Regan *et al.*[32] y Zmener *et al.*[35] Al finalizar la experiencia, la respuesta de los tejidos a la implantación de ACPc y WMTA presentó una neoformación ósea de estructura similar para ambos materiales. Gretch *et al.*[39] recalcan la importancia de la función del silicato tricálcico en WMTA, donde la hidratación de este componente produce un gel de silicato de calcio y, finalmente, hidróxido de calcio. La hidratación del silicato tricálcico en ACPc genera una reacción similar.[7] En ese sentido, la reparación mediante la aposición de tejido mineralizado puede atribuirse a la capacidad que el producto final de la reacción tiene para inducir y regular la formación de una nueva matriz a través de la activación del colágeno-1 y la expresión de osteocalcina en osteoblastos.[40] Como resultado, se estimula también la producción de la proteína morfogenética-2, un tipo de reacción similar a lo que ocurre con WMTA.[40] A pesar que tanto ACPc como WMTA generan el mismo producto final, el mayor desarrollo de trabéculas óseas observado en algunos especímenes de ACPc a los 15 días posimplantación podría deberse al menor tiempo requerido para que el material alcance su estado sólido final. Esto permitiría que el material libere inicialmente una mayor cantidad de iones, fenómeno que se reduce progresivamente en función del tiempo transcurrido, produciendo de esta forma condiciones más favorables en las etapas iniciales del proceso reparativo.

Sin embargo, estos conceptos son aún especulativos y requieren ser interpretados con cautela. En ese sentido, las experiencias que se encuentran actualmente en desarrollo podrán aportar datos más concretos acerca de la bioactividad de los materiales investigados.

Conclusiones

En las condiciones en que fue realizado el presente ensayo, y tras un período de implantación de 60 días en tibias de rata, ACPc y WMTA se comportaron como materiales biocompatibles y fueron capaces de promover la formación de un nuevo tejido calcificado sano, con una estructura morfológica similar.

Agradecimientos: Al Prof. Ricardo L. Macchi, por sus aportes en el análisis estadístico. A la Sra. Marcela F. Álvarez, por su colaboración técnica.

Los autores declaran no tener conflictos de interés en relación con este estudio y afirman no haber recibido financiamiento externo para realizarlo.

Referencias

1. Rowe AHR. Effect of root filling materials on the periapical tissues. *Br Dent J* 1967;122:98-102.
2. Bernath M. Szabo J. Tissue reaction initiated by different sealers. *Int Endod J* 2003;36:256-61.
3. Pascon EA, Leonardo MR, Safavi K, Langeland K. Tissue reaction to endodontic materials: methods, criteria, assessment, and observations. *O Surg O Med O Pathol* 1991;72:222-37.
4. Langeland K. Root canal sealers and pastes. *Dent Clin North Am* 1974;18:309-27.
5. Ferracane JL. Elution of leachable components from composites. *J Oral Rehabil* 1994;21:441-52.
6. Silveira CM, Pinto SC, Sedebskay RA. Biocompatibility of four root canal sealers. A histopathological evaluation in rat subcutaneous connective tissue. *Braz Dent J* 2011;22:21-7.
7. Pameijer CH, Zmener O, Kokubu G, Álvarez Serrano S, Yamauchi M, Kokubu S, *et al*. Vital pulp capping with a bioactive resin-based experimental material. IADR International, San Francisco, Estados Unidos, marzo de 2017 (abstract 4041).
8. Braz MG, Camargo EA, Salvadori DMF, Marques MEA, Riberio DA. Evaluation of genetic damage in human peripheral limphocytes exposed to mineral trioxide aggregate and Portland cement. *J O Rehabil* 2006;33:234-9.
9. Lee SJ, Monsef M, Torabinejad M. Sealing ability of a mineral trioxide aggregate for repair of lateral root perforations. *J Endod* 1993;19:541-4.
10. Accorinte MLR, Loguercio AD, Reis A, Carneiro E, Grande RHM, Murata SS, *et al.* Response of human dental pulp capped with MTA and calcium hydroxide powder. *Oper Dent* 2008;33:488-95.
11. Bernabé PF, Holland R, Morandi R. Comparative study of MTA and other materials in retrofilling of pulpless dogs' teeth. *Braz Dent J* 2005;16:149-55.
12. Gomes Filho JE, Watanabe S, Bernabé PF, De Moraes Costa MT. A mineral trioxide aggregate sealer stimulated mineralization. *J Endod* 2009;35:256-60.
13. Lee YL, Lee BS, Lin FH, Lin AY, Lan WH, Lin CP. Effects of physiological environments on the hydration behavior of mineral trioxide aggregate. *Biomaterials* 2004;25:787-93.
14. Torabinejad M, Hong CU, McDonald F, Pitt-Ford TR. Physical and chemical properties of a new root end filling material. *J Endod* 1995;21:349-53.
15. Islam I, Chang HK, Yap AUJ. Comparison of the physical and mechanical properties of MTA and Portland cement. *J Endod* 2006;32:193-7.
16. Camilleri J, Pitt Ford TR. Mineral trioxide aggregate: a review of the constituents and biological properties of the material. *Int Endod J* 2006;39:747-54.
17. Torabinejad M, Hong CU, Pitt Ford TR. Tissue reaction to implanted SuperEBA and mineral trioxide aggregate in the mandibles of guinea pigs: a preliminary report. *J Endod* 1995;21:569-71.
18. Modena KC, Casas-Apayco LC, Atta MT, Costa CAS, Hebling J, Sipert CR, *et al.* Cytotoxicity and biocompatibility of direct and indirect pulp capping materials. *J Appl Oral Sci* 2009;17:544-54.
19. Estrela C, Bahmann L, Estrela CRA, Silva RS, Pécora JD. Antimicrobial and chemical study of MTA, Portland cement, calcium hydroxide paste, Sealapex and Dycal. *Braz Dent J* 2000;11:19-27.
20. Parirokh M, Torabinejad M. Mineral trioxide aggregate: A comprehensive literature review: part 1. Chemical, physical and antibacterial properties. *J Endod* 2010;36:16-27.
21. Kogan P, He J, Glickman GN, Watanabe I. The effects of various additives on setting properties of MTA. *J Endod* 2006;32:569-72.
22. ISO 10993-1:1992, Biological evaluation of medical devices. Part 1: Guidance on selection of tests, Ginebra, 1992.
23. ISO 10993-2:1992, Biological evaluation of medical devices. Part 2: Animal welfare requirements, Ginebra, 1992.
24. Bayne K. Developing guidelines of the care and use of animals. *Ann NY Acad Sci* 1998;30:105-10.
25. Guglielmotti MB, Zmener O, Cabrini RL. A radiographic, histological and histometric study of endodontic materials. *J Endod* 1989;15:1-5.
26. Lesa FC, Aranha M, Hebling J, Costa CA. Cytotoxic effects of white-MTA and MTA-Bio cements on odontoblasts like cells (MDPC-23). *Braz Dent J* 2010;21:24-31.
27. Costa CAS, Hebling J, García-Godoy F, Hanks CT. In vitro cytotoxicity of five glass-ionomer cements. *Biomat* 2003;21:3853-8.
28. Olsson B, Sliwkowsky A, Langeland K. Subcutaneous implantation for the biological evaluation of endodontic materials. *J Endod* 1981;7:355-69.
29. Zmener O, Guglielmotti MB, Cabrini RL. Método cuantitativo para el estudio de la biocompatibilidad de los materiales endodónticos en el tejido celular subcutáneo de la rata. *Rev Asoc Odont Argent* 1988;76:27-34.
30. Zmener O. Tissue response to a new methacrylate-based root canal sealer: Preliminary observations in the subcutaneous connective tissue of rats. *J Endod* 2004;30:348-51.
31. Torabinejad M, Pitt-Ford TR, Abedi HR, Kariyawasam SP, Tang HM. Tissue reaction to implanted root-end fi-

lling materials in the tibia and mandible of guinea pigs. *J Endod* 1998;24:468-71.
32. Regan JD, Gutmann JL, Witherspoon DE. Comparison of Diaket and MTA when used as root-end filling materials to support regeneration of the periradicular tissues. *Int Endod J* 2002;35:840-7.
33. Economides N, Pantelidou O, Tziafas K, Tziafas D. Short-term periradicular tissue response to mineral trioxide (MTA) as root-end filling material. *Int Endod J* 2003;36:44-8.
34. Zmener O, Banegas G, Pameijer CH. Bone tissue response to a methacrylate-based endodontic sealer. A histological and histometric study. *J Endod* 2005;31:457-9.
35. Zmener O, Martínez Lalis R, Pameijer CH, Chaves C, Kokubu G. Intraosseous biocompatibility of and MTA-based and zinc oxide and eugenol root canal sealer. *Endod Pract* 2013;16:12-9.
36. Zmener O. Propiedades biológicas de los materiales de obturación endodóntica. Parte II. Implantes en animales de experimentación. *Rev Asoc Odont Argent* 2007;95:429-38.
37. Fédération Dentaire Internationale. Recommended standard practices for biological evaluation of dental materials. *Int Dent J* 1980;30:140-88.
38. International Standards Organization. ISO 10993-6(F)-07-15. Biological evaluation of medical devices. Part 6. Tests for local effects after implantation: 1-8. CP56. CH1211, Ginebra, 1994.
39. Grech L, Mallia B, Camilleri J. Investigation of the physical properties of tricalcium silicate cement-based root-end filling materials. *Dent Mater* 2013;29:20-8.
40. Tziafas D, Smith AJ, Lesot H. Designing new treatment strategies in vital pulp therapy *J Dent* 2000;28:77-92.

Contacto:
Osvaldo Zmener
osvaldo@zmener.com.ar
Julián Álvarez 2335 3º "D" (C1425DHH)
Ciudad Autónoma de Buenos Aires, Argentina

Estado del orificio pulpar de conductos laterales simulados luego de la remoción de la obturación primaria en el retratamiento endodóntico

State of the pulpal orifice of simulated lateral canals after the removal of the primary obturation in endodontic retreatment

Presentación: 23 de mayo de 2017
Aceptación: 28 de agosto de 2017

Ana Laura Cabrera Vásquez,[a] Silvia Catalina López Ibarra,[a] Vilma San Juan Martínez,[a] Zuriel Nefatalí Rodríguez Ortega,[a] Claudia Isabel Vargas Martínez [b]

[a] Maestría en Endodoncia, Facultad de Odontología, Universidad Autónoma Benito Juárez de Oaxaca, México
[b] Facultad de Odontología, Universidad Autónoma Benito Juárez de Oaxaca, México

Resumen

Objetivos: Analizar el grado de obliteración del orificio de la cara pulpar de conductos laterales simulados, luego de la remoción del material obturador en el retratamiento endodóntico, con y sin agitación sónica.

Materiales y métodos: Se emplearon 25 premolares mandibulares humanos con ápices maduros, 20 para el grupo experimental y 5 para el grupo control. Los conductos radiculares fueron instrumentados hasta la longitud de trabajo con PathFile (Dentsply/Maillefer) y ProTaper Next (Dentsply/Maillefer). El grupo experimental fue obturado con conos de gutapercha ProTaper Next y AHPlus (Dentsply De Trey) con termocompactación. El grupo control no fue obturado. Con un Engine Reamer #15 (Dentsply/Maillefer), se tallaron en ambos grupos 3 conductos laterales simulados (uno por tercio). Las raíces se cubrieron con gomaespuma y teflón. En el grupo experimental se removió el material de obturación con ProTaper Universal de retratamiento (Dentsply/Maillefer), ProTaper Next y lima Hedströem (Dentsply/Maillefer). Posteriormente, se dividió el grupo experimental en dos subgrupos: A (n=10) y B (n=10). En ambos se irrigaron los conductos radiculares con 3 ml de NaClO al 5,25%. En el subgrupo B se utilizó el EndoActivator (Dentsply Tulsa Dental Specialties) al finalizar la irrigación. Se seccionaron los dientes en sentido bucolingual, y las caras mesiales con los conductos laterales simulados fueron observadas con un estereomicroscopio. Para la evaluación se consideró cada tercio radicular. Se categorizó el grado de obliteración de los conductos laterales simulados según el siguiente *score*: 0, obliterado; 1, parcialmente obliterado; y 2, ausencia de material obturador. Para la evaluación estadística, se emplearon las pruebas de Mann-Whitney y de Friedman.

Resultados: No hubo diferencias significativas entre los subgrupos en los tercios cervical y medio (P>0,05), pero sí en el tercio apical (P<0,05). Entre tercios dentro de cada subgrupo, no se detectaron diferencias significativas (P>0,05).

Conclusión: La agitación sónica con EndoActivator no generó una mayor remoción de restos de material obturador de los orificios de la cara pulpar de los conductos laterales simulados.

Palabras clave: Conductos laterales simulados, material de obturación, retratamiento.

Abstract

Aim: *To analyze the degree of obliteration of the orifices from the pulpal surface of simulated lateral canals, following the removal of the filling material in endodontic retreatment with and without sonic agitation.*

Materials and methods: *Twenty five human mandibular premolars were used, 20 for the experimental group and 5 for the control group. The root canals were instrumented up to the work length with PathFile (Dentsply/Maillefer) and ProTaper Next (Dentsply/Maillefer). The experimental group was obturated with gutta-percha cones, AHPlus (Dentsply De*

Trey) and thermo-mechanical compaction. The control group was not obturated. Three simulated lateral canals were drilled in the mesial surface of the roots, one in each third, using an Engine Reamer #15 (Dentsply/Maillefer). The roots were covered with rubber foam and teflon. In the experimental group, the removal of the filling material was performed using Retreatment Universal ProTaper (Dentsply/Maillefer), ProTaper Next and Hedströem file (Dentsply/Maillefer). Afterwards the experimental group was divided into subgroup A (n=10) and subgroup B (n=10). Both of them were irrigated with 3 ml of 5.25% NaOCl. In subgroup B, EndoActivator (Dentsply Tulsa Dental Specialties) was used after irrigation. The teeth were sectioned in a bucco-lingual direction and the mesial roots containing the simulated lateral canals were observed with a stereomicroscope. For the evaluation, each third of the root was considered. To categorize the degree of obliteration of the simulated lateral canals the following score was established: Obliterated, value 0; Partially obliterated, value 1; and Absence of filling material, value 2. Data were analyzed statistically using the Mann-Whitney and Friedman tests.

Results: *The results showed no significant differences between subgroups in the cervical and middle thirds (P>0.05) but significant ones in the apical third (P<0.05). Among thirds within each subgroup, no differences were detected (P>0.05).*

Conclusion: *Sonic agitation with EndoActivator did not generate a greater removal of remnants of filling materials in the orifices in the pulpal face of the simulated lateral canals.*

Key words: *Filling material, retreatment, simulated lateral canals.*

Introducción

El objetivo principal del tratamiento endodóntico es la limpieza, la desinfección y la conformación del sistema de conductos radiculares (CR). En muchas circunstancias, este presenta características anatómicas complejas, como curvaturas, istmos, deltas y conductos laterales, que dificultan el procedimiento. Conocer la intrincada anatomía de los diferentes órganos dentarios es esencial para poder realizar una terapia adecuada.[1]

Los conductos accesorios y laterales juegan un rol importante en el éxito endodóntico, en la medida en que es un camino apto para el tránsito de bacterias desde el CR a los tejidos periodontales y viceversa.[2-5] En casos de mortificación pulpar, conductos laterales de gran calibre pueden albergar una cantidad considerable de bacterias capaces de generar patologías óseas perirradiculares.[6-8] Los conductos laterales pueden encontrarse en todos los tercios radiculares y presentar variados calibres. De Deus[9] observó, en 1.140 dientes, la presencia de un 27,4% de conductos laterales. De ellos, el 17% se ubicaba en el tercio apical, el 8,8% en el tercio medio y el 1,6% en el tercio coronario. Vertucci[10] también destaca mayor frecuencia de conductos laterales localizados en el tercio apical de la raíz.

Cuando se realiza un retratamiento endodóntico por la vía ortógrada, es esencial la adecuada remoción del material obturador primario, a fin de permitir un nuevo procedimiento de limpieza, desinfección, conformación y obturación. Durante la reinstrumentación del CR, la remoción total del material de obturación es una maniobra difícil o casi imposible de lograr, especialmente si fue realizada una obturación previa condensada y tridimensional.[11-19] Los instrumentos actúan retirando la masa principal del material obturador, pero persisten restos de sellador endodóntico y gutapercha adheridos a las paredes dentinarias. En esas circunstancias, es frecuente que los conductos laterales queden bloqueados por el sellador endodóntico y/o la gutapercha remanente y, por lo tanto, puedan persistir, debajo de estos materiales, restos bacterianos resistentes que interfieran con la reparación posendodóntica.[6-16] Al respecto, Goldberg *et al.*[16] observaron, en un estudio *ex vivo*, mayor dificultad de obturar conductos laterales en los retratamientos que en los tratamientos primarios.

Se han utilizado diversas técnicas con el propósito de remover los materiales de obturación del tratamiento primario, tales como: limas de acero y de níquel-titanio (NiTi), instrumentos manuales y rotatorios, ultrasonido, solventes, etc.[17] Entre los sistemas empleados con este fin se encuentra el ProTaper Universal de retratamiento (Dentsply/Maillefer), compuesto por tres instrumentos: D1 (calibre 30 en el D0, conicidad del 9%, 16 mm de longitud y punta activa), D2 (calibre 25 en el D0, conicidad del 8%, 18 mm de longitud y punta inactiva) y D3 (calibre 20 en el D0, conicidad del 7%, 22 mm de longitud y punta inactiva). El instrumento D1 se emplea en el tercio coronario, el D2 en el tercio medio y el D3 en el apical.

En la práctica clínica, tanto en los tratamientos como en los retratamientos endodónticos, la activación sónica y/o ultrasónica es frecuentemente utilizada para colaborar, junto a la irrigación, en la remoción de los restos producidos por la acción de los instrumentos.[20] Dutner *et al.*[21] realizaron una encuesta a miembros de la American Association of Endodontists y encontraron que el 45% de los encuestados

emplea durante el tratamiento endodóntico sistemas subsónicos, sónicos o ultrasónicos. El sistema EndoActivator (Dentsply Tulsa Dental Specialties) es un activador sónico que consta de una pieza de mano y tres puntas de diferentes calibre y conicidad, confeccionadas con un polímero flexible. La punta por emplear se selecciona de acuerdo con el calibre del CR. Introducida en él, la pieza de mano es activada, generándose una agitación vigorosa de la solución de irrigación.

El objetivo del presente estudio fue analizar *ex vivo* el grado de obliteración del orificio de la cara pulpar de conductos laterales simulados (CLS), luego de la remoción del material obturador durante el retratamiento endodóntico, con y sin uso de la agitación sónica.

Materiales y métodos

Se emplearon 25 premolares mandibulares humanos, con un único CR, verificado con imágenes obtenidas con el radiovisiógrafo Digital Dental X-Ray Imaging System, HDR-500 (Shanghai Handy Medical Equipment Co., Ltd., Shangai, China). Los dientes debían presentar ápices completamente desarrollados y sin anomalías radiculares. Todos los especímenes fueron sumergidos en una solución de NaClO al 5,25% para eliminar restos orgánicos remanentes. Posteriormente, se lavaron con solución fisiológica, y las superficies radiculares y coronarias fueron sometidas a la acción del ultrasonido Varios 370 (NSK, Tochigi, Japón). Se estandarizaron las longitudes de los dientes entre 17 y 19 milímetros, realizando un corte en la superficie oclusal con un disco de diamante accionado a baja velocidad y con refrigeración acuosa. Se realizaron las aperturas coronarias convencionales con fresas redondas de carburo # 4 y 5 (Midwest, Illinois, Estados Unidos) y se rectificaron las paredes con una fresa EndoZ (Dentsply/Maillefer, Ballaigues, Suiza) accionada con una pieza de mano a alta velocidad y bajo refrigeración acuosa.

Para obtener la longitud de trabajo (LT) de cada elemento dentario, se introdujo una lima tipo K #10 (Dentsply/Maillefer) hasta alcanzar la salida del foramen apical. El tope de goma se instaló teniendo como punto de referencia coronal un borde preestablecido. Se retiró el instrumento tomando la medida desde el tope de goma hasta la punta de la lima con una regla endodóntica (Miltex Dental, Pensilvania, Estados Unidos); a esta medida se le restó 1 mm, la que se consideró como LT. Los registros obtenidos fueron volcados en una planilla elaborada a tal efecto.

La permeabilización de los CR se llevó a cabo con limas PathFile #13, #16 y #19 (Dentsply/Maillefer) a LT, accionadas con un motor EndoMate DT (NSK, Tochigi, Japón) a 300 rpm, con 3,2 Ncm de torque. Para la medición de los instrumentos, se utilizó una regla estandarizada (Miltex Dental).

La preparación de los CR fue completada con las limas X1, X2 y X3 del sistema ProTaper Next (Dentsply/Maillefer), accionadas por un motor EndoMate DT (NSK, Tochigi, Japón) a 300 rpm, con 3,2 Ncm de torque. Como líquido de irrigación se empleó, a cada cambio de instrumento y al finalizar la preparación, 2 ml de una solución de NaClO al 5,25%. La aguja fue introducida hasta 3 mm de la LT.

Del total de la muestra, 20 dientes fueron empleados para el grupo experimental y 5 para el grupo control. En el grupo experimental (n=20), se secaron los CR con conos de papel absorbente ProTaper Next X3 (Dentsply/Maillefer) y se obturaron con conos de gutapercha ProTaper Next X3 (Dentsply/Maillefer, Petrópolis, Brasil), utilizando como sellador el AHPlus (Dentsply DeTrey, Constanza, Alemania) mezclado con tinta china color azul (Pelikan, Puebla, México) para facilitar su observación. Como técnica de obturación, se realizó la condensación lateral empleando un espaciador KR1 (Miltex Dental) y conos accesorios FF (Hygienic, Coltène/Whaledent, Langenau, Alemania). Luego de la introducción de 5 conos accesorios, se procedió a su termocompactación con el Gutta-Condensor #45 (Dentsply/Maillefer). La obturación temporal fue realizada con Provisit (Casa Idea, DF, México). Con el propósito de confirmar la calidad de las obturaciones, se tomaron radiografías posoperatorias periapicales de todas las muestras. A continuación se tallaron, en la cara mesial de las raíces, tres CLS, uno por cada tercio radicular; nivel apical (a 3mm del ápice), medio (a 6 mm del ápice) y coronario (a 9 mm del ápice). A tal efecto, se empleó un escariador para torno Engine Reamer #15 (Dentsply/Maillefer) accionado a baja velocidad, perforando cemento y dentina hasta encontrar la superficie de la gutapercha del CR.

Con una lupa 5X (ACCO, Hangzhou, China) se confirmó visualmente, desde la superficie externa de la raíz, la llegada de los CLS tallados al contacto con la gutapercha de la obturación. Ante alguna duda, se introdujo en los CLS una lima tipo K # 10 (Dentsply/Maillefer) hasta sentir la resistencia producida por el contacto de la punta del instrumento con la gutapercha del CR.

Los especímenes fueron colocados sobre una gradilla metálica introducida en un recipiente plástico

con 400 ml de agua destilada. En estas condiciones los dientes permanecieron en una estufa de cultivo (Riossa, modelo E71, DF, México) a 37 °C y 100% de humedad durante 48 horas.

En los 5 especímenes considerados como control positivo, se instrumentaron los CR del mismo modo que en el resto de la muestra, pero no se obturaron. Los CLS se tallaron en la misma disposición que en el grupo experimental (fig. 1).

Las raíces de todos los especímenes se cubrieron con una delgada capa de goma espuma de 2 mm de espesor y se envolvieron con cinta de teflón simulando el tejido periodontal. A continuación, se realizó en el grupo experimental la remoción de la gutapercha con la siguiente secuencia: sistema ProTaper Universal de retratamiento D1, D2 y D3 (Dentsply/Maillefer), instrumento ProTaper Next X4 (Dentsply/Maillefer) y lima Hedströem #40 (Dentsply Maillefer), hasta que esta última fuese retirada sin vestigios de material obturador. El D1 se empleó en el tercio coronario, el D2 en el tercio medio y el D3 en el apical. El ProTaper Next X4 (Dentsply/Maillefer) se introdujo hasta la LT, al igual que la lima Hedströem #40 (Dentsply/Maillefer). En estas condiciones, los dientes del grupo experimental se dividieron al azar en dos subgrupos iguales, de 10 especímenes cada uno.

Subgrupo A (n=10). Durante la remoción y a cada cambio de instrumento, así como al finalizar la remoción del material obturador, se irrigaron los CR con 3 ml de una solución de NaClO al 5,25%. Se secaron los conductos con conos de papel absorbentes ProTaper Next X4 (Dentsply Maillefer) y se tomaron radiografías periapicales.

Figura 1. Hemisección de la cara mesial de un espécimen del grupo control, en la que se observan los conductos laterales simulados en los tercios cervical, medio y apical totalmente vacíos**.**

Subgrupo B (n=10). Se procedió del mismo modo que en el subgrupo A, excepto que al finalizar la remoción del material obturador y la irrigación de los CR se empleó el EndoActivator (Dentsply Tulsa Dental Specialties, Tulsa, OK, Estados Unidos) durante 1 minuto y 30 segundos, penetrando con el inserto plástico hasta una profundidad de 2 a 3 mm de la LT. Se secaron los conductos con conos de papel absorbente ProTaper Next X4 (Dentsply/Maillefer) y se tomaron radiografías periapicales. A continuación, se seccionaron todos los especímenes de ambos grupos de forma longitudinal y en sentido bucolingual, utilizando un disco de diamante de doble corte de 0,4 mm de espesor, accionado con una pieza de mano de baja velocidad y con refrigeración acuosa.

Las caras mesiales de las raíces que contenían los CLS fueron observadas con un estéreo microscopio Iroscope ES-24 (Microscopios y Balanzas, S.A. de C.V., Guanajuato, México) a 40X. Para la evaluación, se consideró individualmente cada tercio radicular. A los efectos de categorizar el grado de obliteración de los orificios de la cara pulpar de los CLS, se elaboró el siguiente *score*: 0, obliterado; 1, parcialmente obliterado; 2, ausencia de material obturador (figs. 2-4).

Los resultados entre los subgrupos fueron evaluados estadísticamente por la prueba de Mann-Whitney y entre los tercios del mismo grupo por la prueba no paramétrica de Friedman.

Resultados

En el grupo control, todos los orificios de la cara pulpar de los CLS se encontraban totalmente vacíos.

Los resultados del grupo experimental se detallan en las tablas 1 y 2.

Los valores obtenidos en el grupo experimental, incluyendo todos los tercios radiculares de ambos subgrupos, mostraron mayor número de CLS, con ausencia de material obturador remanente (42 de 60). Teniendo en consideración cada tercio en particular, el cervical fue el que presentó mayor cantidad de CLS sin material obturador; en tanto, sumados los valores de los CLS parcialmente obliterados y los CLS obliterados, los resultados fueron 4 de 20, 7 de 20 y 7 de 20 en los tercios cervical, medio y apical, respectivamente.

Los resultados de la prueba de Mann-Whitney no

Figura 2. Orificio pulpar de un conducto lateral simulado obliterado por material de obturación remanente (*score* 0).

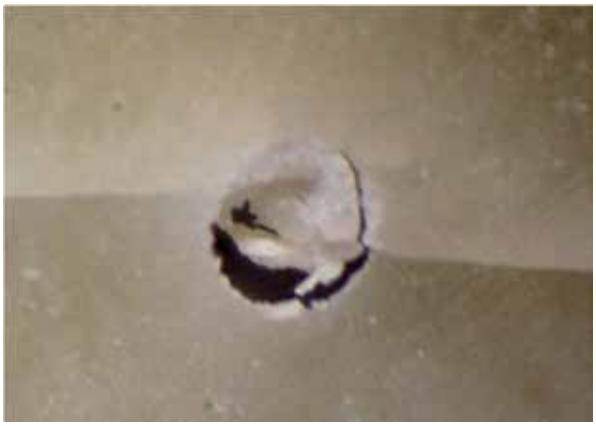

Figura 3. Orificio pulpar de un conducto lateral simulado parcialmente obliterado por material de obturación remanente (*score* 1).

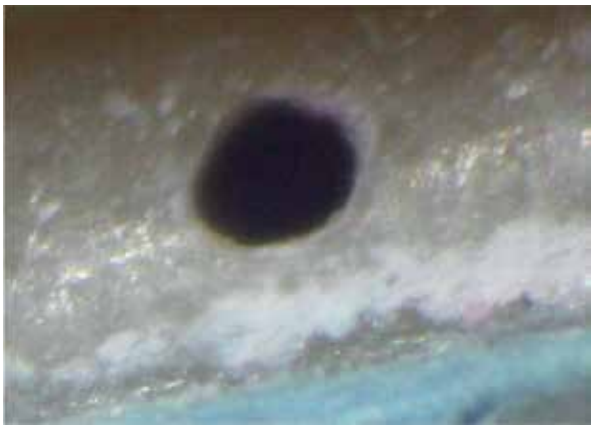

Figura 4. Orificio pulpar de un conducto lateral simulado, en el que se destaca la ausencia del material obturador (*score* 2).

mostraron diferencias estadísticas significativas entre los subgrupos en los tercios cervical y medio; en tanto, sí las hubo en el tercio apical (P<0,05) (tabla 2). Con respecto a la evaluación entre tercios, dentro de cada subgrupo la prueba no paramétrica de Friedman no mostró diferencias estadísticamente significativas (P>0,05).

Tabla 1. Distribución de frecuencias de acuerdo con cada grupo y tercio radicular luego de la remoción del material obturador.

Grupo	Valor	Tercio		
		Cervical	Medio	Apical
A	0	1	1	1
	1	0	2	0
	2	9	7	9
B	0	2	2	3
	1	1	2	3
	2	7	6	4

Tabla 2. Estadísticos descriptivos y resultados de la prueba no paramétrica de Mann-Whitney (MW) comparando los grupos A y B.

Tercio	Grupo A		Grupo B		MW
	Media	Desv. est.	Media	Desv. est.	Prob.
Cervical	1,8	0,6	1,5	0,9	0,30
Medio	1,6	0,7	1,4	0,8	0,59
Apical	1,8	0,6	1,1	0,9	0,04

En el tercio apical se observaron diferencias estadísticas significativas entre las distintas técnicas (P<0,05). Por prueba no paramétrica de Friedman, las diferencias entre tercios dentro de cada técnica no son significativas (P>0,05).

Discusión

El objetivo principal del retratamiento del CR es el restablecimiento de la salud de los tejidos perirradiculares. Con este fin, es muy importante remover completamente el material obturador, reinstrumentar y reobturar el conducto radicular de forma adecuada, a fin de corregir los errores y/o las deficiencias del tratamiento primario.[17] Numerosos estudios demuestran la dificultad de remover la totalidad del material obturador.[11-19] La permanencia de restos de sellador y/o gutapercha en las paredes del CR facilita la persistencia bacteriana e impide su completa remoción, lo cual atenta contra el éxito del procedimiento.[6] En ese sentido, los conductos laterales presentarían una dificultad mayor para la remoción, en la medida en que su orificio pulpar es un camino para la compactación de los materiales obturadores durante las maniobras de desobturación, situación que interfiere con su desinfección y posterior obturación.[16] En ese sentido,

considerando los valores totales con inclusión de todos los tercios radiculares, se observó mayor número de CLS libres de material obturador remanente (42 de 60). Teniendo en cuenta cada tercio en particular, el cervical fue el que presentó mayor cantidad de CLS sin material obturador. Es posible que, en dicho tercio, la acción de los líquidos irrigantes, por su volumen y potencia de inyección, así como la ejercida por el EndoActivator, sea más efectiva. En la comparación entre grupos, el uso del EndoActivator no mostró contribuir a la remoción del material obturador remanente de los orificios pulpares de los CLS.

Goldberg *et al*.[16] observaron, en un estudio *ex vivo*, que la obturación de los CLS fue más frecuente en los tratamientos endodónticos primarios que en el retratamiento, atribuyendo la razón de esos resultados a la persistencia de material obturador en las paredes reinstrumentadas. Según estos autores, los restos del material obturador remanente generarían un bloqueo del orificio pulpar de los CLS.

Si bien los conductos laterales son más frecuentes en el tercio apical, pueden encontrarse en todos los tercios radiculares. Por ese motivo, en este estudio, los CLS fueron tallados en los tres tercios radiculares. En relación con su calibre y la técnica de tallado empleada, el mismo procedimiento ya fue utilizado en investigaciones anteriores.[16,22-24]

Los conductos laterales de gran calibre pueden contener una población variada y numerosa de bacterias, capaces de generar o mantener una infección, en la medida en que estén en contacto directo con el tejido perirradicular.[4,6-8]

Entre los sistemas empleados para la remoción del material de obturación endodóntico, el ProTaper Universal de retratamiento (Dentsply/Maillefer) es uno de los más utilizados.[12-19,25] Diversos autores señalan que este sistema es seguro, eficiente y rápido para la remoción de obturaciones de gutapercha.[12,14,15,25]

En la práctica clínica, la remoción de los residuos generados por la instrumentación y las maniobras de eliminación de materiales obturadores durante el retratamiento incrementó el empleo de la agitación sónica y ultrasónica. Sin embargo, y de acuerdo con los resultados del presente estudio, con el uso del EndoActivator (Dentsply Tulsa Dental Specialties) no se observó una mayor remoción del material obturador a nivel de los orificios pulpares de los CLS.

Conclusión

El empleo de la agitación sónica con el EndoActivator (Dentsply Tulsa Dental Specialties) no generó una mayor remoción de restos del material obturador de los orificios de la cara pulpar de los CLS.

Agradecimientos: Al Dr. Ricardo L. Macchi, por su colaboración en el análisis estadístico. Al Dr. Fernando Goldberg, por su asistencia científica.

Los autores declaran no tener conflictos de interés en relación con este estudio y afirman no haber recibido financiamiento externo para realizarlo.

Referencias

1. Schilder H. Cleaning and shaping the root canal. *Dent Clin North Am* 1974;18:269-96.
2. Rubach WC, Mitchell DF. Periodontal disease, accessory canals and pulp pathosis. *J Periodontol* 1965;36:34-8.
3. Stallard RE. Periodontic-endodontic relationships. *Oral Surg Oral Med Oral Pathol* 1972;34:314-26.
4. Weine F. The enigma of the lateral canal. *Dent Clin North Am* 1984;28:833-52.
5. Barkhordar RN, Stewart GG. The potential of periodontal pocket formation associated with untreated accessory canals. *Oral Surg Oral Med Oral Pathol* 1990;70:769-72.
6. Siqueira JF, Rôças IN. Clinical implications and microbiology of bacterial persistence after treatment procedures. *J Endod* 2008;34:1291-301.
7. Ricucci D, Siqueira JF, Bate AL, Pitt Ford TR. Histologic investigation of root canal-treated teeth with apical periodontitis: a retrospective study from twenty-four patients. *J Endod* 2009;35:493-502.
8. Ricucci D, Siqueira JF. Fate of the tissue in lateral canals and apical ramifications in response to pathologic conditions and treatment procedures. *J Endod* 2010;36:1-15.
9. De Deus QD. Frequency, location, and direction of the lateral, secondary and accessory canals. *J Endod* 1975;1:361-6.
10. Vertucci FJ. Root canal anatomy of the human permanent teeth. *Oral Surg Oral Med Oral Pathol* 1984;58:589-99.
11. Frajlich SR, Goldberg F, Massone EJ, Cantarini C, Artaza LP. Comparative study of retreatment of Thermafil and lateral condensation endodontic fillings. *Int Endod J* 1998;31:354-7.
12. Somma F, Cammarota G, Plotino G, Grande NM, Pameijer CH. The effectiveness of manual and mechanical instrumentation for the retreatment of three different root canal filling materials. *J Endod* 2008;34:466-9.
13. Hammad M, Qualtrough A, Silikas N. Three-dimensional evaluation of effectiveness of hand and rotary instrumentation for retreatment of canals filled with different materials. *J Endod* 2008;34:1370-3.
14. Giuliani V, Cocchetti R, Pagavino G. Efficacy of ProTaper Universal retreatment files in removing filling materials during root canal retreatment. *J Endod* 2008;34:1381-4.
15. Gu LS, Ling JQ, Wei X, Huang XY. Efficacy of ProTaper Universal rotary retreatment system for gutta-percha removal from root canals. *Int Endod J* 2008;41:288-95.
16. Goldberg F, Artaza LP, García G, Briseño-Marroquín B. Obturation frequency of simulated lateral canals du-

ring primary treatment and following re-treatment. *Endo (Lond Engl)* 2011;5:139-44.
17. Duncan HF, Chong BS. Removal of root filling materials. *Endod Topics* 2011;19:33-57.
18. Ma J, Al-Ashaw AJ, Shen Y, Gao Y, Yang Y, Zhang Ch, *et al*. Efficacy of ProTaper Universal Rotary retreatment system for gutta-percha removal from oval root canals: a micro-compute tomography study. *J Endod* 2012;38:1516-20.
19. Ortiz García JL, Calvo Ramírez E, Díaz Diego V, Cruz López IR, Rodríguez Rojas A. Eficacia del sistema ProTaper retratamiento en combinación con limas Hedströem en conductos radiculares obturados con tres diferentes técnicas. *Rev Endod Actual* 2013;8:4-11.
20. Gu L, Kim JR, Ling J, Choi KK, Pashley DH, Tay FR. Review of contemporary irrigant agitation techniques and devices. *J Endod* 2009;35:791-804.
21. Dutner J, Mines P, Anderson A. Irrigation trends among American Association of Endodontists Members. A web-based survey. *J Endod* 2012;38:37-40.
22. Goldberg F, Artaza L, De Silvio A. Effectiveness of different obturation techniques in the filling of simulated lateral canals. *J Endod* 2001;27:362-4.
23. Goldberg F, Artaza LP, De Silvio AC. Influence of calcium hydroxide dressing on the obturation of simulated lateral canals. *J Endod* 2002;28:99-101.
24. Gurgel Filho ED, Feitosa JPA, Gomes BPFA, Ferraz CCR, Souza-Filho FJ, Texeira FB. Assessment of different gutta-percha brands during the filling of simulated lateral canals. *Int Endod J* 2006;39:113-8.
25. Saad AY, Al-Hadlaq SM, Al-Katheeri NH. Efficacy of two rotary NiTi instruments in the removal of gutta-percha during root canal retreatment. *J Endod* 2007;33:38-41.

Contacto:
Claudia Isabel Vargas Martínez
clau_vargasmtz@hotmail.com
Av. Morelos 1307, Interior 6
Colonia Centro (68000)
Oaxaca de Juárez, Oaxaca, México

Manejo farmacológico del dolor en la odontología actual

Pharmacological pain management in today's dentistry

Presentado: 3 de julio de 2017
Aceptado: 24 de agosto de 2017

Pablo Agustín Varas,[a] Sebastián Ignacio Costa,[a] Sergio Gustavo Kohen,[a] Roberto Baistrocchi[b]

[a]Cátedra Integrada V, Odontología Integral Adultos, Facultad de Odontología, Universidad de Buenos Aires, Argentina
[b]Cátedra de Farmacología y Terapéutica, Facultad de Medicina, Fundación Barceló, Buenos Aires, Argentina

Resumen

Una de las principales preocupaciones de los pacientes que van a ser sometidos a un procedimiento odontológico es el dolor que dicho procedimiento pueda ocasionar. Por lo tanto, lograr un control eficaz y seguro de ese dolor es una parte esencial de la práctica odontológica diaria. Los fármacos de primera elección para el tratamiento del dolor y el edema son, sin lugar a dudas, los antiinflamatorios no esteroideos (AINE). Principios activos como el ibuprofeno (y sus congéneres) o sus derivados permiten controlar simultáneamente el dolor y el edema posquirúrgicos de una forma eficaz y segura.

En muchas ocasiones, el AINE prescrito para mantener al paciente asintomático o con síntomas tolerables es suficiente. Sin embargo, cuando esto no ocurre, debemos recurrir a otros fármacos, o realizar asociaciones con fármacos que complementen el efecto analgésico y trabajen logrando un sinergismo de potenciación que incremente el efecto buscado y disminuya los efectos adversos de cada una de las sustancias por separado, utilizando menores dosis. Un ejemplo comprobado de esas asociaciones es la de ibuprofeno con paracetamol.

En el presente artículo se sugieren diversas estrategias pre- y posoperatorias para el manejo del dolor de origen inflamatorio, y un protocolo para su tratamiento..

Palabras clave: Antiinflamatorio no esteroideo (AINE), asociaciones, dolor posoperatorio, dosis preoperatoria, ibuprofeno, paracetamol, sinergismo de potenciación.

Abstract

Postoperative pain after a dental procedure is one of the main concerns for patients that will undergo such treatment. Achieving an efficient and safe control of that pain is an essential part of our daily dental practice. Without any doubt, non-steroid anti-inflammatory drugs (NSAIDs) are the first choice of drugs for pain and swelling treatment. Active principles like ibuprofen (and its congeners) or its derivates allow an efficient postoperative pain and swelling control in a secure way.

In many occasions, the prescribed NSAID is enough to keep the patient asymptomatic or with tolerable symptoms. However, when this situation is not present happen, we must use another drugs or drug associations that complement the analgesic effect and that work achieving a potentiation synergism which increases the desired effect and diminishes the adverse effects of each of the separate substances by using lower doses of each drug without unwanted effects. One proven example of these associations is the one of ibuprofen with paracetamol.

In the present article, various pre and postoperative strategies are suggested for management of pain from inflammatory origin as well as a protocol for the pharmacological treatment of pain and swelling.

Key words: *Drug associations, ibuprofen, NSAID, paracetamol, postoperative pain, potentiation synergism, preoperative dose.*

Introducción

El dolor pre- y postratamiento es un problema frecuente en odontología y, sin duda, una de las principales preocupaciones de los pacientes antes de ser sometidos a un acto operatorio, especialmente si ese acto es una intervención quirúrgica. Por lo tanto, lograr un control eficaz y seguro de ese dolor es una parte esencial de la práctica odontológica diaria.

A diferencia del dolor de origen estrictamente neurológico, en el cual, al no estar involucrado un proceso inflamatorio, los fármacos puramente analgésicos serán suficientes para su tratamiento, el dolor pre- y postratamiento es de tipo somático, agudo y autolimitado, y está directamente asociado a un proceso inflamatorio. En cualquier intervención, se debe intentar reducir al máximo los síntomas secundarios sin interferir con el proceso fisiológico de la inflamación que sigue al trauma quirúrgico.[1]

En general, la intensidad del dolor varía según el tipo de tratamiento y de su complejidad, y los valores máximos ocurren durante las primeras 24 horas postratamiento. También existen factores directamente relacionados con el paciente, como la edad y la ansiedad, que pueden influir en la intensidad del dolor posoperatorio. Este dolor puede ser previsto, lo cual le da al odontólogo la oportunidad de planificar y optimizar el manejo del dolor agudo.[2] Prevenir el dolor es mejor que tratar de reducirlo luego de haber llegado a su mayor intensidad, y resulta crucial en el período posoperatorio temprano, por lo que, en la actualidad, se hace más hincapié en la prevención del dolor y de la inflamación como estrategia, a través de la medicación preoperatoria.[3-4]

Los fármacos de primera elección para el tratamiento del dolor y el edema son los antiinflamatorios no esteroideos (AINE)[5] (tablas 1-3). Principios activos como el ibuprofeno o sus derivados permiten controlar simultáneamente el dolor y el edema posquirúrgicos de forma eficaz y segura. Los analgésicos puros se suelen indicar cuando hay contraindicación a los AINE (por ejemplo, en pacientes con patología gástrica activa) o como complemento de estos. El paracetamol (no considerado AINE por no poseer función antiinflamatoria) ha demostrado una gran eficacia analgésica.

Desarrollo

Manejo preoperatorio. Como primera medida, debemos analizar el estado emocional en que se encuentra el paciente con respecto al tratamiento que se le va a realizar. Si existiera un grado importante de ansiedad, debemos tratar de disminuir tanto esa ansiedad como los diversos factores psicológicos implicados en la modulación del fenómeno doloroso. La percepción dolorosa varía según cada paciente, en función de determinados factores psicológicos. El grado de estrés y la ansiedad alargarían el tiempo de la intervención, induciendo mayor dolor e inflamación, y aumentarían la intensidad de ambos síntomas posquirúrgicos, posiblemente por reducir el umbral del dolor. Informar al paciente sobre el procedimien-

Tabla 1. Clasificación de los AINE según su origen.

Salicilatos	Ácido acetilsalicílico
Derivados del paraaminofenol	Paracetamol
Derivados del ácido antranílico	Ácido mefenámico Ácido meclofenámico Ácido flufenámico
Derivados del ácido acético	Diclofenac Indometacina Ketorolac
Derivados del ácido propiónico	Ibuprofeno Naproxeno Ketoprofeno Flurbiprofeno Loxoprofeno
Pirazolonas	Dipirona
Oxicamos	Piroxicam Tenoxicam Meloxicam
Alcanonas	Nabumetona
Coxibs	Celecoxib Valdecoxib Etoricoxib Lumiracoxib

Tabla 2. Clasificación de los AINE según su acción.

Selectivos COX-1	Ácido acetilsalicílico (bajas dosis)
No selectivos	Ácido acetilsalicílico (altas dosis) Diclofenac Ibuprofeno Naproxeno Ácido mefenámico Paracetamol Piroxicam
Selectivos COX-2	Ketorolac Meloxicam Nabumetona Nimesulida
Altamente selectivos COX-2	Celecoxib Valdecoxib Etoricoxib

Tabla 3. Fármacos no opioides más conocidos y utilizados en el área de la odontología.

ÁCIDOS		
	Dosis	**Dosis máxima diaria**
Salicilatos		
Ácido acetilsalicílico	500-1000 mg / 4-6 h	4000 mg
Acéticos		
Diclofenac	50 mg / 8-12 h	150 mg
Ketorolac	10 mg / 6 h	50-90 mg
Propiónicos		
Ibuprofeno	400-600 mg / 6-8 h	2400 mg
Flurbiprofeno	100 mg / 8 h	300 mg
Naproxeno	250-500 mg / 8-12 h	1500 mg
Loxoprofeno	60 mg / 8 h	180 mg
NO ÁCIDOS		
	Dosis	**Dosis máxima diaria**
Paracetamol	500-1000 mg / 4-6 h	4000 mg

to y el control del dolor que vamos a llevar a cabo generalmente disminuye ese estado de ansiedad con el que llega al consultorio.

Farmacológicamente, los procesos inflamatorios se deben, entre otros factores, a la liberación de prostaglandinas. Ya que resulta más fácil inhibir las prostaglandinas cuando todavía no se liberaron que cuando se encuentran presentes en gran cantidad en el organismo, es de mucha ayuda administrar la medicación antes de que se liberen dichos mediadores y de que desaparezca el efecto analgésico del anestésico utilizado, a fin de aumentar la eficacia del fármaco.

Esto se logra administrando un AINE (por ejemplo, ibuprofeno) una hora antes o inmediatamente después del acto operatorio, para luego dosificarlo con intervalos regulares fijos, durante 24-48 horas.[2]

Diversos estudios han demostrado que la eficacia es idéntica cuando se administra 30-60 minutos antes o después de la intervención. Sin embargo, la eficacia del bloqueo del nervio dentario inferior mejoraría al administrar ibuprofeno antes de la aplicación del anestésico, por lo que se sugiere su administración preoperatoria.[6-7]

Se menciona la posibilidad del uso preventivo de miorrelajantes como la clorzoxazona asociada al ibuprofeno.

Manejo posoperatorio. Normalmente se indica un AINE, dado que la etiopatogenia del dolor posquirúrgico está íntimamente relacionada con el proceso inflamatorio, asociándole a este algún fármaco analgésico, si es preciso. El objetivo es manejar la dosificación de los medicamentos y conseguir la máxima eficacia con los mínimos efectos adversos[8] (tabla 4).

De esos AINE, los más estudiados son los derivados del ácido propiónico, especialmente el ibuprofeno, que es quizás el fármaco más utilizado actualmente en odontología.

El ibuprofeno se administra en dosis de 400 mg / 6-8 horas, eficaz y bastante seguro para dolores leves o incluso moderados. La dosis puede aumentarse hasta 600 mg / 6-8 horas (sin exceder los 2400 mg / día), pero teniendo en cuenta que a estas dosis se comporta como otros AINE en cuanto a reacciones adversas.

Otros AINE de uso frecuente en odontología –como diclofenac, piroxicam, naproxeno, ketorolac, flurbiprofeno o loxoprofeno, los dos últimos derivados del ibuprofeno– han demostrado igualmente su utilidad en este tipo de tratamientos. Debemos determinar cuál de estos fármacos vamos a utilizar en función del caso clínico, evaluando las diferentes ventajas, los efectos adversos y las contraindicaciones de cada droga.[9-14]

Por ejemplo, el ketorolac es absorbido con rapidez y alcanza su pico de concentración plasmática de

Tabla 4. Principios fundamentales en el tratamiento farmacológico del dolor posoperatorio.[8]

√	Administración preventiva de fármacos
√	Determinación de la dosis
√	Utilización de analgésicos de rescate
√	Individualización de la dosis para cada paciente o situación clínica
√	Control de los efectos adversos

1 a 2 horas luego de su administración; pero su uso no se debe prolongar por más de 5 días y está contraindicado en pacientes con antecedentes de enfermedad gastrointestinal activa (una contraindicación muy común entre los AINE). Otro ejemplo es el naproxeno, el cual, a pesar de su efecto antiinflamatorio, debe evitarse en los pacientes con insuficiencia renal y con úlceras gástricas, debido a que su mecanismo de acción inhibe la ciclooxigenasa (COX) y, por ende, la síntesis de prostaglandinas. El diclofenac –que calma el dolor por disminución de la inflamación, sin acción analgésica– puede dar lugar a alteraciones de la coagulación, ya que es antiagregante plaquetario (tabla 5 y gráfico 1). Es importante tener en cuenta que todos los AINE son antiagregantes; el paracetamol, en cambio, no posee dicho efecto.

Administración preoperatoria y dosis pautada. Como fue señalado, se aconseja realizar la primera toma del AINE antes de la intervención, aunque también se obtienen buenos resultados al administrar el fármaco 30-60 minutos después de la cirugía.

Posteriormente al acto operatorio, la ingesta debe continuar de manera pautada, sea cual fuera el AINE utilizado. Debe dejarse de lado la práctica habitual de administrar la medicación para el dolor "a demanda", si aparece algún síntoma doloroso. Esto conduce normalmente a dosis subterapéuticas y, por lo tanto, a una analgesia deficiente.[8]

Es aconsejable administrar dosis fijas estrictas durante las siguientes 24-48 horas, aunque el paciente no tenga síntomas dolorosos. Así se logran niveles terapéuticos óptimos que aseguran la correcta analgesia y un adecuado control de la inflamación. Dicho régimen se debe elegir de manera individualizada, según el paciente, el tipo de intervención y el fármaco del que se trate, manteniéndolo el tiempo que se considere que pueden persistir los síntomas posoperatorios.

Tabla 5. Efectos y contraindicaciones principales de los AINE.

Efectos terapéuticos
Analgésicos Antiinflamatorios Antipiréticos Antidismenorreicos Acción antiplaquetaria (solo el AAS)
Efectos adversos
Daños a la mucosa gástrica Dispepsia Posible aumento del sangrado y/o disfunción renal
Contraindicaciones
Úlceras gástricas o enfermedades inflamatorias gastrointestinales Hipersensibilidad y alergia a los AINE Defectos de coagulación Embarazo (primero y tercer trimestres) Alteraciones de la función renal

Analgesia adicional y asociaciones. En muchas ocasiones, es suficiente el AINE prescrito para mantener al paciente asintomático o con síntomas tolerables. Sin embargo, cuando esto no ocurre, hay que recurrir a otros fármacos que complementen su efecto analgésico y aumenten la eficacia clínica sin que aparezcan efectos indeseables. Dado que la asociación de dos AINE está desaconsejada (no aumentan la eficacia analgésica pero sí la toxicidad y los costos), en estas circunstancias es preferible recurrir a dos grupos de fármacos como complemento: los analgésicos y los corticoides.

Analgésicos. El dolor suave a moderado se puede tratar generalmente con dosis óptimas de no opioides como el ibuprofeno (400-600 mg), el paracetamol (1000 mg) o una combinación de ambos. Estos fármacos se han establecido como seguros y eficaces. Al usarlos de manera combinada en el tratamiento del dolor agudo, trabajan sinérgicamente, ya que el mecanismo de acción del paracetamol es diferente al de los AINE. Según numerosos estudios, esta característica da como resultado una mayor analgesia con menos efectos adversos que los que genera cada droga individualmente, y sin necesidad de aumentar la dosis del AINE. Esta asociación es un ejemplo de lo que se conoce como "sinergismo de potenciación", situación en la que el efecto obtenido es superior al que se obtendría con similares dosis de cada una de las sustancias por separado (a diferencia de otras asociaciones, que se caracterizan por el "sinergismo de suma", es decir que el efecto resultante es igual al obtenido con cada una de las drogas por separado).[13-24]

Es preciso enfatizar que, al recetar productos con combinaciones, el odontólogo debe prestar atención a la cantidad de paracetamol usada separadamente o en un compuesto, a fin de no superar la dosis diaria máxima de 4 gramos; pues, aunque se trate de un fármaco muy seguro, no está exento de efectos adversos, especialmente en relación con su hepatotoxicidad.[23] Combinaciones de 400 mg de ibuprofeno y 325 mg de paracetamol proveen una analgesia segura y eficiente en casos de dolor leve a moderado, sin los riesgos de las dosis mayores.

Relajantes musculares. En pacientes que han demostrado ansiedad en el preoperatorio, o aquellos en los que se puede anticipar trismus o contracturas musculares de consideración, es de utilidad la aso-

Gráfico 1. Esquema de las diferencias de acción entre los fármacos según su capacidad analgésica y/o antiinflamatoria.

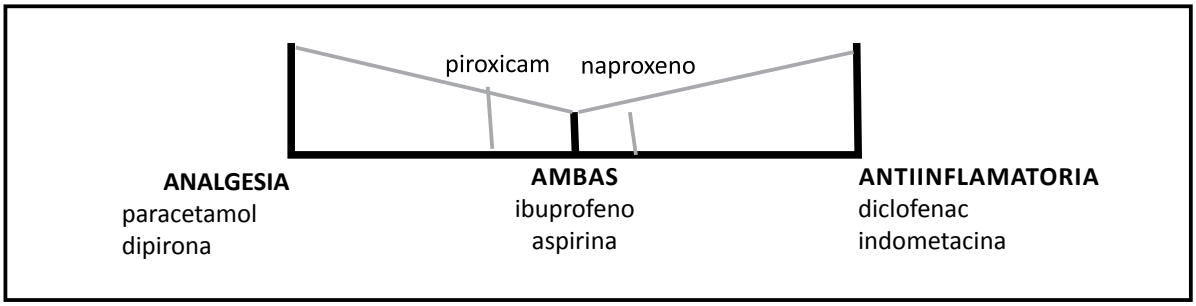

Gráfico 2. Protocolo sugerido para el tratamiento farmacológico del dolor y la inflamación en odontología.[8,27]

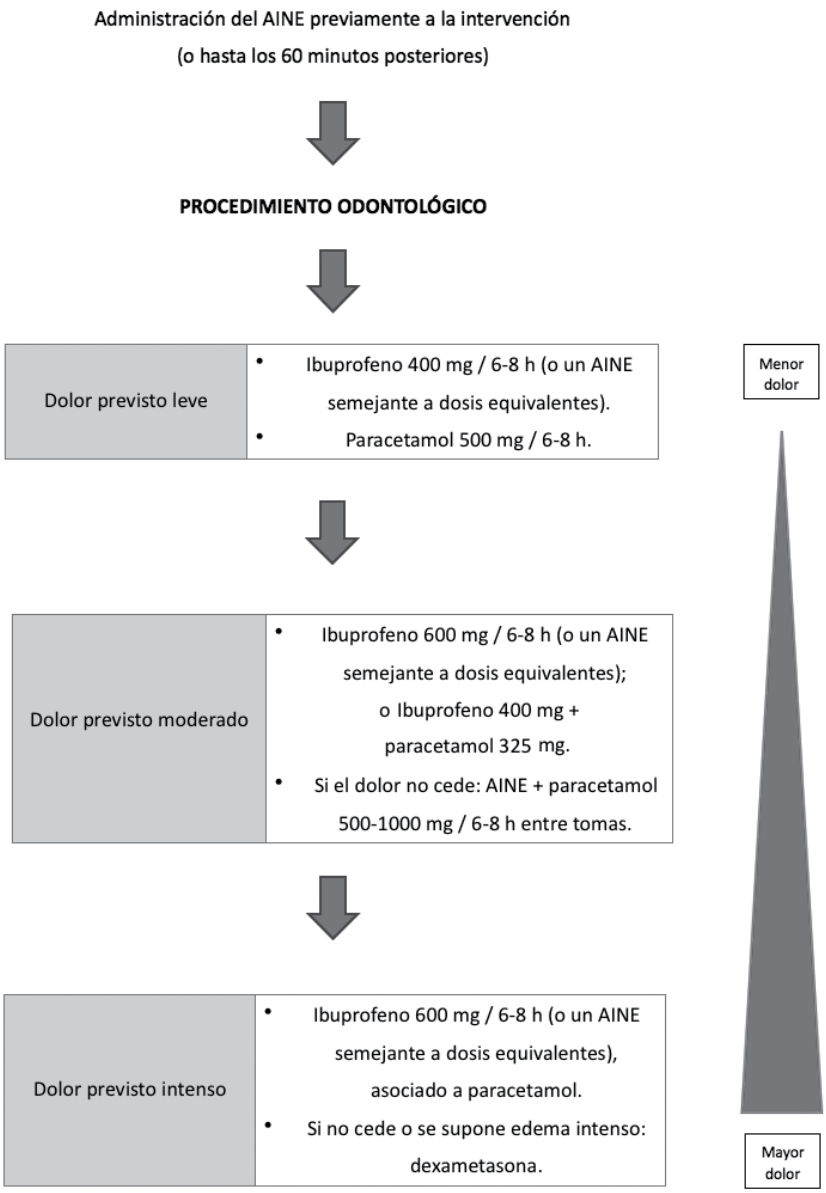

ciación del ibuprofeno con algún relajante muscular leve (por ejemplo, clorzoxazona).

Glucocorticoides. Aunque los fármacos referidos permiten controlar adecuadamente la inmensa mayoría de las situaciones, en las cirugías más complejas –cada vez más frecuentes en odontología– a veces son necesarias medidas adicionales, ya sea por la susceptibilidad del paciente, por las características de la intervención quirúrgica (cuando se sospeche que habrá excesivo edema) o porque los síntomas no cedan con el tratamiento farmacológico básico citado anteriormente. En esos casos, manteniendo siempre como tratamiento de base el AINE pautado, es posible recurrir a los glucocorticoides, que tienen un potente efecto antiinflamatorio, permitiendo una reducción considerable del edema y el trismus posoperatorios.[25,26]

En caso de poder prever esta situación, administraremos la primera dosis de 1 a 2 horas antes de la intervención o, como mucho, inmediatamente después, a fin de lograr optimizar sus efectos.

Aunque se han descrito numerosas vías de administración para este grupo de fármacos, la infiltración submucosa o intramuscular de dexametasona (sal fosfato para evitar que se utilice el de acción prolongada; por ejemplo, decadrón) en la misma zona operatoria parece tener diversas ventajas, pues es indolora (anestesiando previamente la zona), accesible para el odontólogo, y parece tener la misma eficacia que otras vías. Sin embargo, al utilizar estos fármacos debemos recordar las numerosas precauciones y contraindicaciones que poseen (antecedentes o clínica de úlcera péptica, diabetes o historia familiar de la enfermedad, embarazo, hipertensión, alergia, glaucoma, etc.).

En el gráfico 2 sugerimos un protocolo para el tratamiento del dolor y la inflamación ante procedimientos odontológicos en los que podamos prever alguno de esos síntomas.

Discusión

La utilización de asociaciones de fármacos no está exenta de discusiones, ya que se suele objetar el sobretratamiento, es decir, el uso de dos drogas para tratar una sola afección en los casos en los que una sola droga podría ser suficiente. El dolor posoperatorio en odontología generalmente trae aparejado un proceso inflamatorio, por lo cual el uso de estas asociaciones tiene una eficacia comprobada, especialmente la asociación del ibuprofeno con paracetamol.[13-24] Tal como fue mencionado, estos fármacos actúan con un sinergismo de potenciación, es decir que proveen mayor analgesia con menos efectos adversos que los generados por cada droga de forma individual, y sin necesidad de aumentar la dosis del AINE.

Conclusiones

El manejo del dolor debe ser individualizado según la causa, la severidad y la cronicidad, así como el estado emocional del paciente y su reacción ante la sensación dolorosa. Su alivio es prioritario. La selección cuidadosa de un régimen analgésico efectivo debe basarse en el tipo y la cantidad de dolor que se espera que experimente el paciente. Esta estrategia puede prevenir el estrés y la ansiedad asociados con la aparición del dolor.

Los pacientes se benefician al recibir dosis óptimas de AINE en intervalos de tiempo regulares. En situaciones en las que el dolor es previsible, se puede optimizar la analgesia al administrar el fármaco antes de anestesiar al paciente.

A pesar de que los AINE alcanzan su techo analgésico en sus dosis menores, es conveniente recetar dosis más elevadas, a fin de que el paciente se beneficie con sus propiedades antiinflamatorias, o utilizar asociaciones (por ejemplo, de ibuprofeno y paracetamol, dado el sinergismo de potenciación que se ejerce con dosis de 325 mg y 400 mg) para lograr mejores resultados con menores efectos adversos.

Los autores declaran no tener conflictos de interés en relación con este estudio y afirman no haber recibido financiamiento externo para realizarlo.

Referencias

1. Figueiredo R. Tratamiento del dolor y el edema en cirugía bucal. *Dentaid Expertise* 2014;21:17.
2. Hersh EV, Kane WT, O'Neil MG, Kenna GA, Katz NP, Golubic S, *et al*. Prescribing recommendations for the treatment of acute pain in dentistry. *Compend Contin Educ Dent* 2011;22:24-30.
3. Stasiowska MK, Ng SC, Gubbay AN, Cregg R. Postoperative pain management. *Br J Hosp Med* 2015;76:570-5.
4. Nagi R, Yashoda Devi BK, Rakesh N, Reddy SS, Patil DJ. Clinical implications of prescribing nonsteroidal anti-inflammatory drugs in oral health care-a review. *Oral Surg Oral Med Oral Pathol Oral Radiol* 2015;119:264-71.
5. Chuang SK, Perrott DH, Susarla SM, Dodson TB. Risk factors for inflammatory complications following third molar surgery in adults. *J Oral Maxilllofac Surg* 2008;66:213-8.
6. Noguera-González D, Cerda-Cristerna BI, Chavarria-Bolaños D, Flores-Reyes H, Pozos-Guillen A. Efficacy of preoperative ibuprofen on the success of inferior alveolar nerve block in patients with symptomatic irreversible pulpitis: a randomized clinical trial. *Int Endod J* 2013;46:1056-62.

7. Ramachandran A, Khan SI, Mohanavelu D, Kumar KS. The efficacy of pre-operative oral medication of paracetamol, ibuprofen, and aceclofenac on the success of maxillary infiltration anesthesia in patients with irreversible pulpitis. A double-blind, randomized controlled clinical trial. *J Conserv Dent* 2012;15:310-4.
8. Romero-Ruiz MM, Herrero-Climent M, Torres-Lagares D, Gutiérrez-Pérez JL. Protocolo de control del dolor y la inflamación postquirúrgica. Una aproximación racional. *RCOE* 2006;11:205-15.
9. Sultan A, McQuay HJ, Moore RA, Derry S. Single dose oral flurbiprofen for acute postoperative pain in adults. *Cochrane Database Syst Rev* 2009;(3):CD007358.
10. Tsuruoka M, Maeda M, Hayashi B, Liu L, Inoue T. NSAID loxoprofen inhibits high threshold or wide dynamic range neuronal responses in the rat at different time-courses. *Pharmacol Rep* 2008;60:156-62.
11. Derry C, Derry S, Moore RA, McQuay HJ. Single dose oral naproxen and naproxen sodium for acute postoperative pain in adults. *Cochrane Database Syst Rev* 2009;(1) CD004234.
12. Gutiérrez JL. Loxoprofeno en el alivio del dolor y la inflamación. *Revista Dolor, Clínica y Terapia* 2007. Disponible en: goo.gl/cVz1PW.
13. Donaldson M, Goodchild JH. Appropriate analgesic prescribing for the general dentist. *Gen Dent* 2010;58:291-7.
14. Haas DA. An update on analgesics for the management of acute postoperative dental pain. *J Can Dent Assoc* 2002;68:476.
15. Kraglund, F. Acetaminophen plus a nonsteroidal anti-inflammatory drug decreases acute postoperative pain more than either drug alone. *JADA* 2014;145:966-8.
16. Moore PA, Hersh EV. Combining ibuprofen and acetaminophen for acute pain management after third-molar extractions: translating clinical research to dental practice. *J Am Dent Assoc* 2013;144:898-908.
17. Bailey E, Worthington H, Coulthard P. Ibuprofen and/or paracetamol (acetaminophen) for pain relief after surgical removal of lower wisdom teeth, a Cochrane systematic review. *Br Dent J* 2014;216:451-5.
18. Moore RA, Straube S, Paine J, Derry S, McQuay HJ. Minimum efficacy criteria for comparisons between treatments using individual patient meta-analysis of acute pain trials: examples of etoricoxib, paracetamol, ibuprofen, and ibuprofen/paracetamol combinations after third molar extraction. *Pain* 2011;152:982-9.
19. Alexander L, Hall E, Eriksson L, Rohlin M. The combination of non-selective NSAID 400 mg and paracetamol 1000 mg is more effective than each drug alone for treatment of acute pain. A systematic review. *Swed Dent J* 2014;38:1-14.
20. Taneja P, Pattni A, Pearson D. What's new in... the management of post-operative pain in dentistry. *SAAD Dig* 2015;31:3-7.
21. Ong CK, Seymour RA, Lirk P, Merry AF. Combining paracetamol (acetaminophen) with nonsteroidal anti-inflammatory drugs: a qualitative systematic review of analgesic efficacy for acute postoperative pain. *Anesth Analg* 2010;110:1170-9.
22. Bailey E, Worthington H, Coulthard P. Ibuprofen and/or paracetamol (acetaminophen) for pain relief after surgical removal of lower wisdom teeth. A Cochrane systematic review. *Br Dent J* 2014;216:451-5.
23. Becker DE. Pain management. Part 1: Managing acute and postoperative dental pain. *Anesth Prog* 2010;57:67-79.
24. Derry CJ, Derry S, Moore RA. Single dose oral ibuprofen plus paracetamol (acetaminophen) for acute postoperative pain. *Cochrane Database Syst Rev* 2013;(6):CD010210.
25. Markiewicz MR, Brady MF, Ding EL, Dodson TB. Corticosteroids reduce postoperative morbidity after third molar surgery. A systematic review and meta-analysis. *J Oral Maxillofac Surg* 2008;66:1881-94.
26. Majid OW, Mahmood WK. Effect of submucosal and intramuscular dexamethasone on postoperative sequelae after third molar surgery: comparative study. *Br J Oral Maxillofac Surg* 2011;49:647-52.
27. Thomas R. How pain is controlled in endodontic therapy. *SAAD Dig* 2015;31:32-7.

Contacto:
Pablo Agustín Varas
aguvaras@hotmail.com
Cátedra Integrada V, Odontología Integral Adultos,
Facultad de Odontología,
Universidad de Buenos Aires
Marcelo T. de Alvear 2142, 10º (C1122AAH)
Ciudad Autónoma de Buenos Aires, Argentina

El rol de la pasta triple antibiótica en endodoncia regenerativa. Una revisión bibliográfica

The role of the triple antibiotic paste in regenerative endodontics. A review of the literature

Presentado: 30 de junio de 2017
Aceptado: 10 de agosto de 2017

Magda Zulay Bastidas Calva,[a] Diana Patricia Álvarez Álvarez,[a] Eleonor María Vélez León,[a] Osvaldo Zmener[b]

[a]Unidad Académica de Salud y Bienestar, Carrera de Odontología, Universidad Católica de Cuenca, Ecuador
[b]Carrera de Especialización en Endodoncia, Facultad de Ciencias Médicas, Escuela de Odontología, Universidad del Salvador / Asociación Odontológica Argentina

Resumen

El tratamiento endodóntico convencional en casos de dientes con desarrollo radicular incompleto y periodontitis apical incluye opciones como la cirugía endodóntica o la apexificación mediante el uso de hidróxido de calcio o del compuesto de minerales trióxido.

Sin embargo, numerosos ensayos *ex vivo* e *in vivo* en modelos animales, así como estudios clínicos en humanos, han demostrado que, luego de una adecuada desinfección y la formación de un coágulo sanguíneo, la posibilidad de obtener la regeneración de los tejidos infectados dentro del espacio del sistema de conductos radiculares –permitiendo a su vez la continuación del desarrollo de la raíz en DDRI con periodontitis apical– es actualmente una realidad con evidencia científica comprobada.

En ese sentido, la combinación de tres antibióticos tales como metronidazol, ciprofloxacina y minociclina –conocida como pasta triple antibiótica– ha demostrado ser muy efectiva para obtener el nivel de desinfección necesaria.

El propósito del presente estudio fue analizar la bibliografía referida al rol de la pasta triple antibiótica en endodoncia regenerativa para el tratamiento de dientes con desarrollo radicular incompleto con periodontitis apical.

Palabras clave: Apexogénesis, conductos radiculares infectados, endodoncia regenerativa, pasta triple antibiótica, periodontitis apical.

Abstract

The options for conventional endodontic therapy in teeth with incomplete root development (DDRI) and complicated with apical periodontitis consist of endodontic surgery or apexification using calcium hydroxide or mineral trioxide aggregate (MTA). However, there are numerous ex vivo and in vivo experiments carried on animal models, as well as clinical tests in humans, revealing that the effective disinfection and induction of a blood clot formation appears to produce the environment necessary for successful regeneration of the infected tissues within the root canal space. In addition, these procedures may allow for continuous formation of the root to completion in DDRI with apical periodontitis and have shown that regeneration of vital tissues is possible as it is based on scientific evidence. In this respect, the use of a combination of three antibiotic drugs such as metronidazole, ciprofloxacin and minocycline, the so called triple antibiotic paste (PTMx), revealed that it is very effective to disinfect the root canal space. The purpose of this study was to analyze the literature dealing with the role of PTMx in Regenerative Endodontics for the treatment of DDRI with apical periodontitis.

Key words: *Apexogenesis, apical periodontitis, infected root canals, regenerative endodontics, triple antibiotic paste.*

Introducción

En las últimas décadas, se combinaron dos nuevas e importantes orientaciones en las ciencias biológicas: 1) la comprensión y el aprovechamiento de la función de las células madre[1] (*stem cells*: SC); 2) el desarrollo progresivo de la ingeniería tisular.[2] En odontología, y más precisamente en endodoncia, estas dos disciplinas han promovido el desarrollo de nuevas opciones de tratamiento para casos de piezas dentarias con pulpas y paredes dentinarias infectadas y desarrollo radicular incompleto (DDRI). Endodoncia regenerativa involucra la reparación de los tejidos dentarios afectados, tales como las estructuras dentinarias, la pulpa, el cemento radicular y el tejido periodontal.

Esta opción de tratamiento es selectivamente aplicable a los DDRI con periodontitis apical, en los que, al encontrarse en pleno desarrollo, suele persistir cierta proporción de SC pluripotenciales; luego de ser convenientemente desinfectados, les permite reparar de una manera más efectiva que en los casos de dientes con desarrollo radicular completo. La presencia de conductos radiculares infectados constituye una de las principales causas del desarrollo de procesos patológicos perirradiculares.[3] La permanencia de bacterias en los túbulos dentinarios, en el cemento radicular y en los tejidos perirradiculares debe ser erradicada lo máximo posible, a fin de mejorar el pronóstico no solamente en casos de tratamientos convencionales, sino cuando se opta por un tratamiento de endodoncia regenerativa.[4]

En ese sentido, la eliminación efectiva del componente bacteriano presente en el sistema de conductos radiculares constituye el gran desafío para el clínico durante el tratamiento. Con ese objetivo, se ha tratado de complementar la acción de la instrumentación biomecánica y la irrigación de los conductos radiculares mediante la aplicación de diferentes tipos de agentes antibacterianos. Sin embargo, los conductos radiculares de los dientes permanentes de pacientes adultos y jóvenes suelen presentar infecciones de tipo polimicrobiana, y a causa de la complejidad de estas infecciones es improbable que un solo tipo de antibiótico resulte suficiente para obtener una desinfección adecuada.[5]

Por esa razón, la mayoría de los investigadores y clínicos se han inclinado hacia el empleo de la combinación de diferentes formulaciones con capacidad antibacteriana comprobada, a fin de contrarrestar la diversidad de la flora bacteriana y evitar, por otro lado, el desarrollo de bacterias resistentes.[5,6] Hoshino *et al.*[6] comprobaron que el uso individual de un producto antibacteriano como el metronidazol resulta insuficiente para eliminar la totalidad de las bacterias presentes en conductos radiculares de piezas dentarias permanentes en pacientes adultos, y sugieren que, para obtener un resultado más eficiente, el metronidazol debería combinarse con otros productos antibacterianos, como la ciprofloxacina y la minociclina.

Sato *et al.*[7] comprobaron que el producto resultante de esta combinación, más la adición de un vehículo que facilite su manipulación e inserción, resultó sumamente efectivo para contrarrestar la acción de bacterias obtenidas de lesiones de caries e infecciones endodónticas en piezas de la dentición primaria. A raíz de estas observaciones, la combinación medicamentosa de metronidazol, ciprofloxacina y minociclina –conocida como pasta triple antibiótica o pasta trimix (PTMx)– constituye actualmente una de las alternativas más utilizadas y efectivas en endodoncia regenerativa.

El objetivo del presente estudio fue analizar la bibliografía referida al rol de la PTMx en endodoncia regenerativa para el tratamiento de DDRI con periodontitis apical.

Desarrollo

Metodología de la recolección de datos. Con el objeto de analizar las propiedades, las características y el uso de la PTMx en endodoncia regenerativa (mencionada por muchos autores como "revascularización"), se realizó una revisión de artículos y trabajos de investigación publicados hasta 2015, con el aporte de publicaciones históricas consideradas fundacionales y precursoras de los procedimientos operatorios actuales relacionados con este tipo de tratamiento. Se utilizó información de PubMed y de la base de datos Cochrane 2014, a partir de las palabras clave *apexogénesis*, *endodoncia regenerativa*, *medicación intraconducto*, *periodontitis apical*, *pasta triple antibiótica*, *revascularización pulpar*, y se complementó la búsqueda con bibliografía cruzada. El criterio de inclusión utilizado abarcó solamente el análisis de los trabajos pertenecientes a publicaciones realizadas en revistas con referato e indexadas en los sistemas SciELO y Latindex. Salvo la descripción de casos clínicos aislados, los estudios clínicos y radiográficos considerados (tanto prospectivos como retrospectivos) fueron los realizados sobre un número adecuado de pacientes, con controles a distancia y análisis estadísticos que validen los resultados. A

causa de la inmensa cantidad de trabajos publicados, solo fueron seleccionados los que, a juicio de los autores, aportaban los conocimientos esenciales para la comprensión de los mecanismos biológicos que regulan el proceso de regeneración de los tejidos pulpares, periodontales y tejidos calcificados en DDRI con periodontitis apical.

Composición y acción de la PTMx. En 2005, Windley *et al.*[8] analizaron las propiedades y el mecanismo de acción de los componentes de la PTMx. El metronidazol, un antibiótico del grupo de los nitromidazoles, es muy efectivo contra bacterias anaerobias, bacilos gram positivos y gram negativos. Sus componentes penetran a través de la membrana celular de los microorganismos y su unión al ADN de estos. Así, se inhibe la síntesis de ácido nucleico, lo que finalmente conduce a la muerte celular. La minociclina, un derivado semisintético de la tetraciclina, es un antibiótico de amplio espectro contra microorganismos gram positivos y gram negativos, espiroquetas, bacterias anaerobias y facultativas. Sin embargo, tiene el inconveniente de pigmentar las estructuras dentarias, incluso en dientes completamente formados. Actúa penetrando, mediante un proceso de difusión, a través de la membrana celular de las bacterias, inhibiendo la síntesis de proteínas en la superficie de los ribosomas. La ciprofloxacina es una fluoroquinolona sintética de acción bactericida que actúa inhibiendo el ADN, impidiendo la replicación bacteriana. Es efectiva contra patógenos gram negativos, pero limitada en su acción contra los gram positivos.[8] La PTMx contiene el polvo perteneciente a cada uno de los tres antibióticos en una proporción de 1:1:1. Se la prepara con un vehículo, como propylenglicol o agua destilada estéril. El propylenglicol suele ser el vehículo de preferencia, dadas sus propiedades fisicoquímicas y su capacidad de penetrar en los túbulos dentinarios con mayor facilidad y rapidez que el agua destilada.[8,9]

Acción antibacteriana de la PTMx. La combinación de los tres componentes antibacterianos ha sido históricamente utilizada para la desinfección de lesiones dentinarias en dientes primarios en los que, al igual que en la dentición permanente, se consideraba posible la recalcificación de la dentina cariada.[9,10] Sato *et al.*[10] ensayaron *ex vivo* la acción antibacteriana de diferentes combinaciones medicamentosas, especialmente la de metronidazol/ciprofloxacina/minociclina, sobre la supervivencia de bacterias provenientes de 17 muestras de dentina cariada y 14 muestras de pulpas infectadas, obtenidas de dientes humanos temporarios, cultivadas en condiciones anaeróbicas a 37 ºC durante 7 días. Los resultados demostraron que no persistieron bacterias para ninguna de las combinaciones medicamentosas utilizadas. Si bien la combinación metronidazol/ciprofloxacina/minociclina fue una de las más efectivas, los autores indicaron que las infecciones dentinarias y endodónticas en dientes primarios y permanentes pueden ser también erradicadas mediante la aplicación de otras combinaciones antibióticas.[11]

Previamente, Black *et al.*[12] llamaron la atención sobre los posibles efectos secundarios ligados al uso de la ciprofloxacina. Sin embargo, demostraron que, utilizada en concentraciones adecuadas, no produce efectos colaterales. En 1987, la Federación Dental Internacional (FDI) determinó que la aplicación de una concentración menor a 1 mg como componente de un material de uso odontológico, durante un período corto, es un procedimiento seguro y reduce la posibilidad de desarrollar reacciones adversas en humanos, especialmente cuando la droga es aislada mediante un material de sellado.[13] En ese sentido, Ayukawa[14] demostró *in vivo* que una pequeña proporción de la PTMx no produjo efectos deletéreos en contacto directo con pulpas humanas.

Hoshino *et al.*[15] ensayaron *ex vivo* la adición de rifampicina a la PTMx, procedimiento también utilizado en un experimento anterior.[7] Los autores analizaron la acción de los componentes de la PTMx, individual y conjuntamente, con o sin la adición de rifampicina, sobre 25 muestras de dentina radicular y 12 muestras de pulpa pertenecientes a conductos radiculares humanos infectados. La experiencia fue realizada por medio del recuento de bacterias persistentes, cultivadas en caldo de agar-sangre. Los resultados demostraron que la combinación metronidazol/ciprofloxacina/minociclina, con la adición de rifampicina, para eliminar la totalidad de las bacterias resultó significativamente superior ($p<0,0001$) que el empleo individual de cada uno de los tres antibióticos.

Sato *et al.*[16] investigaron *ex vivo*, en la profundidad de los túbulos dentinarios de 14 dientes humanos extraídos, el potencial de la PTMx para destruir bacterias. La experiencia fue realizada en tres etapas sucesivas. En la primera etapa, los conductos radiculares fueron instrumentados e irrigados con ultrasonido y EDTA (pH 7,6). Los canales fueron infectados mediante una suspensión de *Escherichia coli* (cepa NIHJ-JC-2). Posteriormente, las piezas dentarias fueron divididas en dos grupos: en el grupo experimental, se utilizó la PTMx con una proporción 0,5 mg de cada uno de sus componentes; en el grupo control, se empleó suero fisiológico estéril. Finalmente, se regis-

tró el número de bacterias sobrevivientes a las 0, 5, 24 y 48 horas. Al finalizar la experiencia (48 horas), no hubo supervivencia bacteriana en el grupo experimental, mientras que sí la hubo en los dientes del grupo control. En la segunda etapa, insertó la PTMx en los conductos del grupo experimental, y suero fisiológico en los especímenes del grupo control. Los dientes se conservaron en placas de agar inoculadas con *E. coli*. Las piezas que contenían la PTMx revelaron áreas circundantes de inhibición bacteriana, mientras que las del grupo control no demostraron áreas de inhibición. En la tercera etapa, se insertó la PTMx en los conductos de 12 dientes humanos recién extraídos, cuya dentina radicular fue infectada con *E. coli*. Tras 24 horas, no hubo supervivencia bacteriana en 11 de los especímenes. En el caso restante, solo sobrevivió un bajo número de bacterias. Los resultados de esta experiencia demostraron que la PTMx penetra a través de los túbulos dentinarios y ejerce una acción antibacteriana efectiva en aquellos conductos cuyas paredes han sido previamente instrumentadas e irrigadas por medio de ultrasonido y EDTA.

Resulta interesante destacar que tanto el empleo de diferentes diluciones de una pasta doble antibiótica (PDMx) como el de la PTMx fueron efectivas sobre la función de las SC pulpares y contra la acción de biofilms de *Enterococcus faecalis*.[17] Sin embargo, la concentración de la PTMx juega un rol importante cuando, durante el tratamiento, se utilizan soluciones irrigantes como el EDTA. En ese sentido, Nerness *et al.*[18] demostraron que una concentración de 1 g/ml de la PTMx, con o sin el uso de EDTA, produce rugosidades y pérdida de estructura de la superficie dentinaria, mientras que estos inconvenientes no ocurren cuando la concentración de la PTMx es más reducida (1 mg/ml).

Por su parte, Prather *et al.*[19] también comprobaron que una concentración de 1 mg/ml de la PTMx/metilcelulosa permite conservar la microdureza de la dentina radicular, en comparación con lo que sucede con la pasta en una concentración de 1 g/ml.

Kiryu *et al*.[20] demostraron que las bacterias invaden no solo el conducto radicular y los túbulos dentinarios, sino incluso el cemento radicular. En ese sentido, diferentes autores[21,22] observaron que la PTMx podría ser también efectiva para el tratamiento de las lesiones de tipo endoperio. Esto se debería a la sustantividad de la minociclina, como así también de los diferentes derivados de la tetraciclina –cuya afinidad por la dentina es ampliamente conocida (Zmener, 2010; datos no publicados)–, la cual, una vez difundida a través de los túbulos dentinarios, es gradualmente absorbida por el cemento radicular. Más aún, Genco *et al*.[23] observaron que, luego del tratamiento quirúrgico periodontal, los antibióticos del grupo de las tetraciclinas favorecen el proceso de cicatrización y reparación de los tejidos.

La afinidad de la tetraciclina con los tejidos dentinarios fue también demostrada por Torabinejad *et al.*,[24] quienes infectaron conductos radiculares de dientes humanos extraídos con cultivos de *E. faecalis* y, posteriormente, los irrigaron con 5,0 ml de diferentes concentraciones de doxiciclina (otro derivado de la tetraciclina). Los resultados demostraron que, aún a bajas concentraciones, la efectividad del irrigante fue del 100%, propia de un potente agente antibacteriano.

La importancia del metronidazol en la formulación de la PTMx se manifiesta selectivamente frente a cultivos de bacterias anaerobias.[25] Roche y Yoshimore[26] analizaron *ex vivo* la acción del metronidazol en cultivos aislados de abscesos de origen dentario, y comprobaron que el medicamento fue muy efectivo contra los microorganismos anaerobios, pero no lo fue en absoluto contra los aerobios. Más recientemente, Albuquerque *et al*.[27] comprobaron una acción antimicrobiana específica de los componentes de la PTMx sobre biofilms de *Actinomyces naeslundii*.

Efectividad clínica de la acción de la PTMx en dientes primarios y permanentes jóvenes. La presencia de infección en conductos radiculares y su extensión hacia los tejidos periapicales en dientes primarios o permanentes jóvenes constituye uno de los problemas más frecuentes en la clínica diaria. En el caso de la dentición primaria, la conservación de los dientes tiene una importancia fundamental para el mantenimiento natural del espacio en el que deberá erupcionar la pieza dentaria permanente.[28]

Takushige *et al*.[28] evaluaron la evolución clínica de 87 dientes primarios infectados, en 56 pacientes de 4 a 18 años de edad, tratados con PTMx en combinación con propylenglicol, o bien incorporándola a un sellador endodóntico. La mayoría de los casos implicaron una sola sesión. Los resultados demostraron que los dientes con conductos radiculares infectados –tanto los que presentaban reabsorción radicular como aquellos que no la presentaban– evolucionaron exitosamente y permitieron la normal erupción de las piezas de dentición permanente. Estos resultados concuerdan ampliamente con los trabajos previos de Sato *et al.*[7,10]

Si bien el uso de la PTMx ha demostrado resultados interesantes en dientes temporarios, su aplica-

ción en DDRI infectados ha permitido desarrollar con éxito el procedimiento de regeneración pulpar previamente mencionado. Esta opción de tratamiento presenta ventajas muy importantes sobre las técnicas de tratamiento tradicionales. Antiguamente, la regeneración pulpar en dientes permanentes jóvenes con ápices incompletamente desarrollados e infectados era considerada una meta difícil de alcanzar debido a la presencia de bacterias y al escaso conocimiento sobre la función de las SC,[29] necesarias para la proliferación de un nuevo tejido pulpar. En esos casos, se optaba por el proceso de apexificación. En el mejor de los casos, cuando el tratamiento resultaba exitoso, el extremo apical lograba cerrar mediante la aposición de nuevo tejido calcificado, fundamentalmente con osteocemento. Sin embargo, las paredes radiculares permanecían delgadas y frágiles, lo que auguraba la posibilidad de que se produjeran fracturas o fisuras radiculares.

En los DDRI suelen persistir células progenitoras potenciales vitales, aún en casos con periodontitis apical. Su conservación, una vez que las bacterias presentes han sido eliminadas, les permite participar en la inducción de la regeneración de los tejidos pulpares. En relación con esto, es necesario aclarar que aún no ha sido convenientemente demostrado que el nuevo tejido que se invagina dentro del conducto radicular sea un tejido pulpar, periodontal o una combinación de ambos. En general, se conocen cuatro tipos de SC odontogénicas en humanos: SC pulpares, SC en dientes temporarios, SC de la papila dental y SC del ligamento periodontal.[30] En experiencias realizadas *in vitro* e *in vivo*, se ha demostrado que las SC pulpares y las SC de la papila dental pueden diferenciarse en células muy parecidas a los odontoblastos y producir un tejido similar a la pulpa y a la dentina.[30] Esto explicaría la razón por la que las pulpas infectadas en DDRI son capaces de evolucionar hacia una maduración completa de la raíz luego de haberse realizado una desinfección adecuada del conducto radicular, especialmente porque muchas SC pueden subsistir vitales, aún tras haberse eliminado la infección.[31,32] La efectividad clínica del uso de la PTMx se basa justamente en estos fundamentos, y es lo que la diferencia de los efectos que produce el uso de hidróxido de calcio, material que, por su pH altamente alcalino, puede destruir las células pulpares remanentes, e incluso las SC residentes en la papila dental.[31,33]

Importancia del coágulo apical. En 2004, Banchs y Trope[33] presentaron una técnica para lograr la regeneración pulpar en DDRI, especialmente en permanentes jóvenes con periodontitis apical, mediante un cuidadoso protocolo de irrigación y desinfección. El paso siguiente fue irritar la zona apical mediante un instrumento, a fin de producir el sangrado y la posterior formación de un coágulo. El conducto radicular fue finalmente obturado con PTMx. Los autores indicaron que la combinación de varios factores –tales como la desinfección del conducto, la creación del coágulo y un sellado coronario adecuado que evite la recontaminación bacteriana– constituye la clave para obtener una regeneración pulpar exitosa. La formación del coágulo en la zona apical actúa como matriz guía a partir de la cual puede desarrollarse un nuevo tejido en el espacio pulpar.[34] Aún en presencia de una lesión apical, es posible que cierta proporción de pulpa y vaina de Hertwig vitales pueda subsistir en los DDRI y que, luego de la desinfección del conducto radicular, ello estimule el desarrollo y la invaginación de un nuevo tejido pulpar.[34]

Si bien la obtención de un conducto radicular libre de bacterias es un requisito indispensable para la regeneración del tejido pulpar, este no se invaginará en el interior de un espacio vacío, sin una matriz adecuada. En ese sentido, se ha demostrado que la inducción del coágulo sanguíneo que contiene factores de crecimiento y desarrollo provenientes de los tejidos periapicales constituye la matriz ideal para la invaginación del nuevo tejido. Como ha sido mencionado, el coágulo formado por cadenas cruzadas de fibrina sirve como patrón guía para la migración de las células, incluidos fibroblastos, macrófagos y células con función osteogénica.[35]

Bose *et al.*[36] realizaron un estudio radiográfico retrospectivo de 54 casos clínicos tratados mediante procedimientos endodónticos regenerativos y 40 casos de control obturados con MTA o formocresol. Con ese objetivo, hicieron uso de un programa de imágenes geométricas que permitía minimizar las posibles diferencias de ángulo de incidencia radiográfica entre las fotos pre- y posoperatorias. Los resultados revelaron que los tratamientos realizados con la PTMx o hidróxido de calcio presentaron un incremento significativamente superior ($p<0,01$) en el desarrollo radicular que aquellos en los que se empleó MTA o formocresol.

Iwaya *et al.*[37] trataron un DDRI (segundo premolar inferior) en una paciente de 13 años. La pulpa estaba necrótica, y la radiografía preoperatoria revelaba una extensa lesión periapical con secreción purulenta hacia vestibular a través de un trayecto fistuloso. En este caso particular, luego de inducir la formación de un coágulo apical, se utilizó una PDMx

a base de metronidazol y ciprofloxacina. Luego de 5 meses, la imagen radiográfica presentó signos de cierre apical, con espesamiento de las paredes radiculares y ausencia del área radiolúcida periapical. La fístula había desaparecido, los tejidos gingivales estaban normales y la paciente se encontraba confortable. Los controles sucesivos permitieron concluir el éxito clínico y radiográfico. Sin embargo, los autores indicaron que, más allá del éxito del procedimiento clínico, un tratamiento realizado en un solo paciente no es representativo, por lo que se sugiere realizar estudios clínicos en cohortes de pacientes rigurosamente controlados.

Thibodeau[38] y Reynolds *et al.*[39] obtuvieron resultados similares con PTMx y la inducción de un coágulo sanguíneo para estimular la regeneración pulpar y el posterior desarrollo radicular en un incisivo central superior con pulpa necrótica infectada,[38] o en dos segundos premolares inferiores bilaterales con presencia de *dens invaginatus*,[39] respectivamente. En este último caso, los autores utilizaron una modificación de la técnica que les permitió evitar la pigmentación, frecuentemente provocada por el uso de PTMx. Sin embargo, Ding *et al.*[40] alcanzaron los mismos resultados solo en 3 (25%) de 12 casos tratados con PTMx, y sugieren que el fracaso de los casos restantes podría deberse a una inducción deficiente del coágulo, o bien a una incorrecta selección del caso clínico.

En un estudio piloto sobre 14 pacientes, Shah *et al.*[41] obtuvieron un éxito del 93% en casos con periodontitis apical, con un aumento del 75% de la longitud radicular luego del tratamiento. Por su parte, Petrino *et al.*[42] trataron 6 DDRI con periodontitis apical en 3 pacientes –de 6, 11 y 13 años– mediante un protocolo de regeneración pulpar, irrigando con NaClO y desinfectando, con el uso de PTMx y sellado coronario con MTA más resina compuesta para evitar la reinfección bacteriana por la vía coronaria. La evaluación a distancia reveló que, en los 6 dientes, la periodontitis apical se resolvió favorablemente, pero la continuación del desarrollo radicular ocurrió solo en 3 piezas dentarias. Los autores mencionan cuatro factores importantes que contribuyen al éxito de este tipo de tratamiento: 1) El uso de anestesia sin vasoconstrictor cuando se intente inducir el sangrado y la posterior formación del coágulo. 2) La utilización de una matriz de colágeno para insertar el MTA de sellado coronario hasta un nivel apropiado. 3) La aceptación, de parte del paciente y/o de sus responsables, del tratamiento, ya que requiere de varias sesiones operatorias. 4) El conocimiento, de parte del paciente y/o de sus responsables, acerca de la posibilidad de pigmentación de las estructuras dentarias,[43,44] especialmente cuando se trata de dientes del sector anterior.

Kim *et al.*[45] investigaron *ex vivo* la causa por la que el uso de PTMx producía la pigmentación de las estructuras dentarias. Estudiaron cada uno de sus componentes por separado, y los resultados revelaron que solamente uno de ellos, la minociclina, produce pigmentación. Estas observaciones concuerdan con los resultados obtenidos por Windley *et al.*[8] Con respecto a esto, Thibodeau y Trope[46] lograron anular la decoloración causada por la minociclina, reemplazándola por cefaclor.

Nostrat *et al.*[47] trataron 2 DDRI (primeros molares inferiores) con lesión extensa de caries coronaria, pulpa necrótica y periodontitis apical, en dos pacientes jóvenes, de 8 y 9 años. Luego de irrigar profusamente los conductos radiculares con una solución de NaClO al 5,25%, los obturaron con PTMx durante 21 días. Tras este período, ambos pacientes se encontraban asintomáticos, y la periodontitis apical, en vías de resolución. Posteriormente, se aplicó anestesia sin vasoconstrictor, se removió la PTMx y se indujo el sangrado en la zona apical. Finalmente, a nivel de los orificios de los conductos, se insertó un cemento fraguable a base de hidróxido de calcio, se lo recubrió con una capa de ionómero vítreo y se realizó una obturación definitiva con amalgama. Se efectuaron controles clínicos y radiográficos a los 3, 6, 12 y 18 meses. Durante todos los controles, ambos pacientes estaban confortables, los molares se encontraban funcionales, y los tejidos perirradiculares habían reparado totalmente.

Experimentación en modelos animales. De acuerdo con las normas internacionales establecidas por la FDI,[13] los llamados "ensayos de uso" en animales de experimentación constituyen una etapa fundamental que deben cumplimentar los investigadores previamente a la aplicación de biomateriales en humanos. El empleo de modelos animales permite no solo observar el desarrollo clínico y radiográfico de un procedimiento terapéutico, sino también analizar histológicamente el comportamiento local de los tejidos frente a la aplicación de diferentes medicamentos.

Resulta claro que los procedimientos de evaluación a distancia de los tratamientos en humanos presentan como limitación la imposibilidad de realizar una comprobación histológica de las conclusiones a las que llegan los investigadores en los estudios clínico-radiográficos. Salvando la distancia que existe entre la reacción biológica de un animal de experimentación y los humanos, los ensayos realizados en

modelos animales aportan datos histológicos muy valiosos para un mayor conocimiento del tipo de tejido que se genera dentro del conducto radicular luego de utilizar PTMx e inducir la formación de un coágulo sanguíneo. Al mismo tiempo, permiten una mejor comprensión de lo que ocurre a nivel celular en los casos clínicos tratados.[48] Con ese propósito, se han empleado diferentes tipos de animales de laboratorio.

Torabinejad *et al.*[48] utilizaron DDRI de hurones para observar el desarrollo radicular a lo largo del tiempo, y concluyeron que los caninos del hurón resultan ser sumamente útiles para analizar diferentes factores involucrados en los ensayos de endodoncia regenerativa.

En 2007, Thibodeau *et al.*[49] utilizaron 60 DDRI sanos (premolares) de 6 perros de aproximadamente 6 meses, divididos en cinco grupos de 12 (n=12) dientes cada uno. En los dientes de los grupos experimentales, realizaron aperturas coronarias y produjeron la disrupción de los tejidos pulpares mediante un instrumento endodóntico, y su posterior infección con placa dental del propio animal. Finalmente, sellaron la apertura coronaria con IRM. Luego de tres a cuatro semanas, el examen radiográfico reveló la presencia de lesiones periapicales. Las obturaciones coronarias fueron removidas, y los conductos, irrigados con solución de NaClO al 1,25%. En el grupo 1, el tejido pulpar remanente fue desinfectado mediante PTMx. En el grupo 2, la PTMx fue retirada, se indujo la hemorragia apical tratando de que la sangre ocupara la mayor parte del conducto. En el grupo 3, luego de retirar la PTMx se aplicó una solución de colágeno tipo 1. En el grupo 4, se introdujo la solución de colágeno antes de la inducción de la hemorragia apical. En los grupos 1 a 4, las aperturas coronarias fueron selladas permanentemente con MTA y amalgama. En los dientes del grupo 5, no se realizó ningún tipo de tratamiento; se los consideró como controles negativos. Luego de 90, días se realizó la eutanasia de los animales, y los dientes –con su respectivo tejido óseo circundante– fueron fijados mediante la perfusión de formol-buffer al 10%. Los resultados histológicos demostraron que la inducción de un coágulo sanguíneo en conductos radiculares previamente desinfectados con PTMx permitió la reparación de los tejidos periapicales, como así también el espesamiento de las paredes dentinarias y la neoformación de tejido vital dentro del espacio de los conductos. Los autores señalan que, si bien el tejido intraconducto neoformado no parece ser un verdadero tejido pulpar, lo importante es que puede permanecer *in situ* por tiempo ilimitado, promoviendo el espesamiento de las paredes radiculares mediante la aposición de nuevo tejido calcificado, y proveyéndolas al mismo tiempo de una mayor resistencia a las fracturas.

Tres años más tarde, Wang *et al.*[50] analizaron en detalle los hallazgos histológicos del trabajo previo de Thibodeau *et al.*,[49] a fin de determinar con mayor precisión el tipo de tejido vital que se había neoformado dentro de los conductos radiculares de los animales luego de su desinfección con PTMx y la inducción de un coágulo sanguíneo. Los resultados demostraron que el espesamiento de las paredes dentinarias fue producido por la aposición de osteocemento. En la mayoría de los casos, la finalización del desarrollo apical fue a expensas de un tejido similar al cemento radicular. En ocasiones se observó la invaginación parcial de tejido óseo dentro del conducto radicular. Solamente en un caso se evidenció la permanencia de tejido pulpar con una capa discontinua de odontoblastos que ocupaba parcialmente el conducto. En el resto de los especímenes, el tejido conectivo neoformado dentro de la luz del conducto radicular presentó características similares al tejido periodontal. Esta última observación permite especular sobre la idea de que el tejido vital que ocupa el espacio del conducto radicular no es un verdadero tejido pulpar, y que las células que simulan ser odontoblastos son en realidad osteoblastos diferenciados a partir de las SC provenientes de áreas persistentes de la papila dental.

Esta similitud entre el tejido vital invaginado dentro del espacio intraconducto y el tejido periodontal fue confirmada por Álvarez Serrano *et al.*,[51] quienes utilizaron el conducto distal de DDRI (primeros molares inferiores) de 10 ratas Wistar, de aproximadamente 350 g, para evaluar si este animal es adecuado para su utilización como modelo experimental en endodoncia regenerativa. Luego de remover la pulpa sana de los conductos distales, se provocó una hemorragia apical con la posterior formación del coágulo, y las cavidades de acceso fueron selladas con ionómero y resina compuesta, tras el grabado de las paredes dentinarias. Los animales fueron divididos en dos grupos de 5 cada uno. En uno de los grupos, la eutanasia de los animales fue realizada a las 96 horas posoperatorias, y en el grupo restante, a los 30 días. Las mandíbulas fueron removidas, y los dientes y el tejido óseo circundante se fijaron en solución de formol-buffer al 10%, se descalcificaron, se incluyeron en parafina, y se obtuvieron cortes longitudinales de las raíces distales. Desde el período inicial (96 horas) hasta la finalización del ensayo (30 días), se observó en todos los casos, y de forma progresiva, el espesa-

miento de las paredes radiculares y la invaginación de un nuevo tejido vital similar al tejido periodontal, muy bien vascularizado, que a los 30 días llegaba hasta la obturación coronaria, llenando la totalidad del espacio del conducto radicular. Estos resultados demostraron que el conducto distal de la rata es un excelente modelo para ser utilizado en endodoncia regenerativa.

Otros autores se han inclinado por el uso de monos, dada su similitud con los humanos. Ham *et al*.[52] y Das *et al*.[53] infectaron y produjeron periodontitis apical en DDRI de monos. Luego de eliminar la pulpa contaminada, desinfectaron los conductos e indujeron la formación de un coágulo sanguíneo, sellando finalmente las cavidades de acceso. El estudio histológico de las muestras reveló la presencia de nuevo tejido óseo, cemento y tejido conectivo vital en el espacio del conducto radicular, aunque esto no ocurrió en todas las muestras. Los autores sugieren que el fracaso de la regeneración de los tejidos en algunos casos se debe a posibles errores durante la desinfección y a un sellado coronario defectuoso, lo que a su vez permitió la penetración de bacterias y la reinfección del conducto radicular.

¿"Revascularización" o "regeneración" de los tejidos? En una gran proporción de los trabajos analizados se utiliza el término "revascularización" en lugar de "regeneración". El término "revascularización" representa la restitución de la circulación sanguínea durante la rehabilitación de un tejido o un órgano en un sistema biológico.[54] Tal como lo confirman los ensayos realizados en diferentes modelos animales,[48-53] durante el tratamiento de DDRI mediante la desinfección del sistema de conductos radiculares con PTMx y la inducción de un coágulo sanguíneo como fuente de factores de crecimiento para la neoformación de tejidos, resulta obvio que, para que los nuevos tejidos puedan desarrollarse, es necesaria una irrigación adecuada. En otras palabras, la revascularización de un nuevo tejido es un proceso fisiológico natural y constituye solo una parte del proceso de regeneración. De acuerdo con el glosario de la Asociación Americana de Endodoncistas,[55] "revascularización" no es el término científico adecuado para describir el tipo de reparación que se produce luego del tratamiento endodóntico regenerativo de los DDRI con periodontitis apical.[54]

Discusión

Si bien el extraordinario potencial reparativo de la pulpa es bien conocido, la intensidad de la virulencia bacteriana continúa siendo un factor determinante para el normal desarrollo del proceso reparativo/regenerativo del tejido pulpar y la continuación del desarrollo radicular. A diferencia de los dientes adultos, los DDRI jóvenes presentan ápices abiertos que permiten un buen aporte de la circulación sanguínea, razón por la que han demostrado un gran potencial reparativo. Luego de una adecuada desinfección del conducto radicular, la función de las SC[56-61] ha permitido utilizar el nuevo protocolo de regeneración para el tratamiento de los DDRI infectados con periodontitis apical. Este tipo de procedimiento terapéutico parecería ser actualmente una mejor opción que el uso convencional de hidróxido de calcio, aunque la elección del tratamiento también depende de una correcta selección del caso clínico. A pesar de no estar constituido por un verdadero tejido pulpar,[50,51] la invaginación de un tejido conectivo vital en el espacio del conducto posibilita el progresivo espesamiento de las paredes radiculares, otorgándoles una mayor resistencia frente a la ocurrencia de posibles fracturas.[62] La capacidad de desinfección demostrada por la PTMx en las experiencias realizadas *ex vivo* e *in vivo*, tanto en modelos de experimentación animal como en el tratamiento clínico de pacientes, resulta fundamental en los casos de DDRI infectados con periodontitis apical. Publicaciones recientes han informado sobre la posibilidad de utilizar plasma rico en plaquetas para el tratamiento de DDRI.[63-67] Sin embargo, la información acerca de este protocolo de tratamiento es escasa, y el procedimiento se encuentra aún en etapa experimental.

Conclusiones

El uso de la PTMx en los casos en los que está correctamente indicado favorece el proceso de regeneración de los tejidos intraconducto, con el objeto final de que el DDRI tratado continúe su desarrollo normal mediante el proceso de apexogénesis.

Los autores declaran no tener conflictos de interés en relación con este estudio y afirman no haber recibido financiamiento externo para realizarlo.

Referencias

1. Orsini G, Jiménez-Rojo L. Stem cell-based approaches in dentistry. *Eur Cell Mat* 2015;30:248-57.
2. Rosa V, Bona AD, Calvalcanti BN, Nör JE. Tissue engineering. From research to dental clinics. *Dent Mater* 2012;28:341-8.
3. Ricucci D, Siqueira JF Jr. Biofilms and apical periodontitis. Study of prevalence and association with clinical and histopathological findings. *J Endod* 2010;36:1277-88.
4. Murray PE, García-Godoy F, Hargreaves KM. Regenera-

tive endodontics: a review of current status and a call for action. *J Endod* 2007;33:377-90.
5. Uematsu H, Hoshino E. Predominant obligate anaerobes in human periodontal pockets. *J Periodontol Res* 1992;27:15-9.
6. Hoshino E, Kota K, Sato M, Iwaku M. Bactericidal efficacy of metronidazole against bacteria of human carious dentin in vitro. *Caries Res* 1988;22:280-2.
7. Sato T, Hoshino E, Uematsu H, Kota K, Iwaku M, Noda T. Bactericidal efficacy of a mixture of ciprofloxacin, metronidazole, minocicline and rifampicin against bacteria of carious and endodontic lesions of human deciduous teeth in vitro. *Microb Ecol Health Dis* 1992;5:171-7.
8. Windley W, Teixeira F, Levin L, Sigurdsson A, Trope M. Disinfection of immature teeth with a triple antibiotic paste. *J Endod* 2005;31:439-43.
9. Hoshino E, Iwaku M, Sato M, Ando M. Bactericidal efficacy of metronidazole against bacteria of human carious dentIn in vivo. *Caries Res* 1989;23:78-80.
10. Sato T, Hoshino E, Uematsu H, Noda T. In vitro antimicrobial susceptibility to combinations of drugs of bacteria from carious and endodontic lesions of human deciduous teeth. *Oral Microbiol Immunol* 1993;8:172-6.
11. Byström A, Happonen RP, Sjögren U, Sundqvist G. Healing of periapical lesions of pulpless teeth after endodontic treatment with controlled asepsis. *Endod Dent Traumatol* 1987;3:58-63.
12. Black A, Redmon AOB, Sten HJ. Tolerance and safety of ciprofloxacin in paedriatic patients. *J Antimicrob Chemother* 1990;26:25-9.
13. Fédération Dentaire Internationale. Technical report Nº 26. Topical and systemic antimicrobial agents in the treatment of chronic gingivitis and periodontitis. *Int Dent J* 1987;37:52-62.
14. Ayukawa Y. Pulpal response of human teeth to antibacterial biocompatible pulp-capping agent-improvement of mixed drugs. *Jap J Conserv Dent* 1994;37:643-51.
15. Hoshino E, Ando N, Sato I, Huematsu H, Sato M, Kota K, *et al*. In vitro antibacterial susceptibility of bacteria taken from infected root dentine to a mixture of ciprofloxacin, metronidazole and minocicline. *Int Endod J* 1996;29:125-30.
16. Sato N, Ando K, Kota K, Iwaku M, Hoshino E. Sterilization of infected root-canal dentine by topical application of a mixture of ciprofloxacin, metronidazole and minocicline in situ. *Int Endod J* 1996;29:118-24.
17. Sabrah AH, Yassen GH, Liu WC, Goebel WS, Gregory RL, Platt JA. The effect of diluted triple and double antibiotic pastes on dental pulp stem cells and established Enterococcus faecalis biofilm. *Clin Oral Invest* 2015;31:1-8.
18. Nerness AZ, Ehrlich Y, Spolnik K, Platt JA, Yassen GH. Effect of triple antibiotic paste with or without ethylendiaminetetraacetic acid on surface loss and surface roughness of radicular dentine. *Odontology* 2015;6:2-9.
19. Prather BTI, Ehrlich Y, Spolnik K, Platt JA, Yassen GH. Effect of two combinations of triple antibiotic paste used in endodontic regeneration on root microhardness and chemical structure of radicular dentine. *J Oral Sci* 2014;56:245-51.
20. Kiryu T, Hoshino E, Iwaku M. Bacteria invading periapical cementum. *J Endod* 1994;20:169-72.
21. Wikesjö UM, Baker PJ, Christersson LA. A biochemical approach to periodontal regeneration: Tetracycline treatment conditions dentin surfaces. *J Periodontal Res* 1986;21:322-9.
22. Baker PJ, Evans RT, Coburn RA. Tetracycline and its derivatives strongly bind and are released from the tooth surface in active form. *J Periodontol* 1983;54:580-5.
23. Genco RJ, Singh S, Krigier G. Use of tetracycline in the treatment of adult periodontitis. I. Clinical studies. *J Dent Res* 1978;57:266-8.
24. Torabinejad M, Khademi AA, Babagoli J. A new solution for the removal of the smear layer. *J Endod* 2003; 29:170-5.
25. Slots J. Selection of antimicrobial agents in periodontal therapy. *J Periodontol Res* 2002;37:389-98.
26. Roche Y, Yoshimori RN. In vitro activity of spiramicyn and metronidazole alone or in combination against clinical isolates from odontogenic abscesses. *J Antimicrob Chemother* 1987;40:353-77.
27. Albuquerque MT, Ryan SJ, Münchow EA. Antimicrobial effects of novel triple antibiotic paste-mimic scaffolds on Actynomices naeslundi biofilm. *J Endod* 2015;41:1337-43.
28. Takushige T, Cruz EV, Moral AA, Hoshino E. Endodontic treatment of primary teeth using a combination of antibacterial drugs. *Int Endod J* 2004;37:132-8.
29. Nakashima M, Iohara K. Mobilized dental pulp stem cells for pulp regeneration. Initiation of clinical trials. *J Endod* 2014;40:S26-S32.
30. Nakashima M, Iohara K. Regeneration of dental pulp by stem cells. *Adv Dent Res* 2011;23:313-9.
31. Sonoyama W, Liu Y, Yamaza T, Tuan RS, Wang S, Shi S, *et al*. Characterization of the apical papilla and its residing stem cells from human immature permanent teeth. A pilot study. *J Endod* 2008;34:166-71.
32. Chueh LH, Huang GT. Immature teeth with periradicular periodontitis or abscess undergoing apexogénesis: a paradigm shift. *J Endod* 2006;32:1205-13.
33. Banch F, Trope M. Revascularization of immature permanent teeth with apical periodontitis: New treatment protocol? *J Endod* 2004;30:196-200.
34. Lovelace TW, Henry MA, Hargreaves KM, Diógenes AR. Evaluation of the delivery of mesenchymal stem cells into the root canal space of necrotic immature teeth after clinical regenerative endodontic procedure. *J Endod* 2011;37:133-8.
35. Lino J, Shahrani AM, Al-Habib M, Tanaka T, Huang GTJ. Cells isolated from inflamed periapical tissue express mesenchymal stem cell markers and are highly osteogenic. *J Endod* 2011;37:1217-24.
36. Bose R, Nummikosky P, Hargreaves K. A retrospective evaluation of radiographic outcomes in immature teeth with necrotic root canal systems treated with regenerative endodontic procedures. *J Endod* 2009;1343-9.
37. Iwaya S, Ikawa M, Kubota M. Revascularization of an immature permanent tooth with apical periodontitis and sinus tract. *Dent Traumatol* 2001;17:185-7.
38. Thibodeau B. Case report. Pulp revascularization of a necrotic, infected, immature permanent tooth. *Pediatric Dent* 2009;31:145-8.

39. Reynolds K, Johnson JD, Cogency N. Pulp revascularization of necrotic bilateral bicuspids using a modified novel technique to eliminate potential coronal discolouration: a case report. *Int Endod J* 2009;42:84-92.
40. Ding RY, Cheung GS, Chen J, Yin XZ, Wang QQ, Zhang CF. Pulp revascularization of immature teeth with apical periodontitis. A clinical study. *J Endod* 2009;35:745-9.
41. Shah N, Logani A, Bhaskar U, Aggarwal V. Efficacy of revascularization to induce apexification/apexogenesis in infected, non vital, immature teeth: a pilot clinical study. *J Endod* 2008;36:919-25.
42. Petrino JA, Boda KK, Shambarger S, Bowles WR, McClanahan SB. Challenges in regenerative endodontics. A case series. *J Endod* 2010;36:536-41.
43. Kirchhoff ALI, Raldi DP, Salles AC, Cunha RS, Mello I. Tooth discolouration and internal bleaching after the use of triple antibiotic paste. *Int Endod J* 2014;12:4-8.
44. Tredwyn CJ, Scully C, Began-Sebastian JV. Drug-induced disorders of teeth. *J Dent Res* 2005;84:596-602.
45. Kim J-H, Kim MS, Shin S-J. Tooth discoloration of immature permanent incisor associated with triple antibiotic therapy. A case report. *J Endod* 2010;36:1086-91.
46. Thibodeau B, Trope M. Pulp revascularization of a necrotic infected immature permanent tooth. Case report and review of the literature. *Pediat Dent* 2007;29:47-50.
47. Nostrat A, Seifi A, Asgary S. Regenerative endodontic treatment (revascularization) for necrotic immature permanent molars. A review and report of two cases with a new biomaterial. *J Endod* 2011;37:562-7.
48. Torabinejad M, Corr R, Buhrley M, Wright K, Shabahang S. An animal model to study regenerative endodontics. *J Endod* 2011;37:197-202.
49. Thibodeau B, Teixeira F, Yamauchi M. Pulp revascularization of immature dog teeth with apical periodontitis. *J Endod* 2007;33:680-9.
50. Wang X, Thibodeau B, Trope M. Histologic characterization of regenerated tissues in canal space after revitalization/revascularization procedure of immature dog teeth with apical periodontitis. *J Endod* 2010;36:56-63.
51. Álvarez Serrano S, Zmener O, Martínez Lalis R, Kokubu G, Chaves C. Endodoncia regenerativa en el primer molar inferior de la rata con ápices incompletamente calcificados. Un modelo experimental. *Rev Asoc Odontol Argent* 2013;101:10-6.
52. Ham JW, Patterson SS, Mitchell DF. Induced apical closure of immature teeth in monkeys. *Oral Surg Oral Med Oral Pathol* 1972;33:438-49.
53. Das S, Das AK, Murphy RA. Experimental apexogenesis in baboons. *Endod Dent Traumatol* 1997;13:31-5.
54. Huang GT, Lin LM. Letter to the editor. Comments on the use of the term “revascularization” *J Endod* 2008;34:511.
55. AAE Glossary of Endodontic terms. Chicago, *American Association of Endodontists*, 2008.
56. Mason C, Dunill P. A brief definition of regenerative medicine. *Regen Med* 2008;3:1-5.
57. Kontakiotis EG, Filippatos GCG, Tzanetakis GN, Agrafioti A. Regenerative endodontic therapy. A data analysis of clinical protocols. *J Endod* 2015;41:146-54.
58. Kawashima N. Characterization of dental pulp stem cells: a new horizon for tissue regeneration? *Arch Oral Biol* 2012;57:1439-58.
59. Laino G, Carinci F, Graziano A, D’Aquino R, Lanza V, De Rosa A. In vitro bone production using stem cells derived from human dental pulp. *J Craniof Surg* 2006;17:511-5.
60. Mitsiadis TA, Orsini G. Giménez Rojo L. Stem cell-based approaches in dentistry. *Eur Cell Mater* 2015;30:248-57.
61. Chrepa V, Henry MA, Daniel BJ, Diogenes A. Delivery of apical mesenchymal stem cells into root canals of mature teeth. *J Dent Res* 2015;94:1653-9.
62. Al-Ansari MA, Day PF, Duggal MS, Brunton PA. Interventions for treating traumatized necrotic immature permanent anterior teeth: Inducing a calcified barrier and root strenghtening. *Dent Traumatol* 2009;25:367-79.
63. Martin G, Ricucci D, Gibbs JL, Lin ML. Histological findings of revascularized/revitalized immature permanent molar with apical periodontitis using platelet-rich plasma. *J Endod* 2013;39:138-44.
64. Lacci KM, Dardik A. Platelet-rich plasma support for its use in wound healing. *Yale J Biol Med* 2010;83:1-9.
65. Bergin T, Yilmaz AD, Celik BN. Efficacy of platelet-rich plasma as a scaffold in regenerative endodontic treatment. *J Endod* 2015;41:36-44.
66. Torabinejad M, Turman M. Revitalization of tooth with necrotic pulp and open apex by using platelet-rich plasma. *J Endod* 2011;37:265-8.
67. Torabinejad M, Fares H. Clinical and histological report of a tooth with an open apex treated with regenerative endodontics using platelet-rich plasma. *J Endod* 2012;38:864-8.

Contacto:
Osvaldo Zmener
osvaldo@zmener.com.ar
Julián Álvarez 2335 3º “D” (C1425DHI)
Ciudad Autónoma de Buenos Aires, Argentina

Aportes de la odontología legal en la identificación humana. Revisión de la literatura

Contributions of forensic dentistry in human identification. Review of the literature

Presentado: 5 de abril de 2016
Aceptado: 21 de septiembre de 2017

Alan Diego Briem Stamm,[a] María Teresa Carriego,[a] Juan Esteban Palmieri[b]

[a]Unidad Académica Odontología Legal con Historia de la Odontología, Facultad de Odontología, Universidad de Buenos Aires, Argentina
[b]Cátedra de Odontología Forense, Licenciatura en Criminalística, Instituto Universitario de la Policía Federal Argentina

Resumen

El presente trabajo trata acerca de aspectos inherentes a la odontología legal, a fin de difundir la importancia del perito odontólogo en la identificación humana mediante el análisis de estructuras anatómicas del sistema estomatognático. Los dientes –que presentan una elevada resistencia a los agentes externos– son empleados a veces por las víctimas como un arma de defensa ante sus atacantes, o por estos últimos para dominar a las primeras. Dado que los dientes alojan el ADN en su interior, las huellas de mordeduras representan evidencias físicas que pueden permitir identificar a los involucrados en un suceso delictivo. Se mencionan programas informáticos para facilitar la conformación de bases de datos de información odontológica, poniendo énfasis en el correcto registro y archivo por parte del odontólogo en la práctica clínica para contribuir con el accionar de aquellos colegas que se desempeñan como auxiliares de la Justicia.

Palabras clave: Cavidad oral, diente, huellas de mordedura, odontología legal, perito odontólogo.

Abstract

The present work shows aspects inherent to legal dentistry, aiming at a greater knowledge of the importance of the expert dentist in the human identification through the analysis of anatomical structures of the stomatognathic system. Teeth have a high resistance to the external agents, lodging DNA inside and sometimes are used by victims as a weapon to defend against their attackers or by the latter to dominate them.

Bite marks represent physical evidence that can identify those involved in a criminal event. Computer programs are mentioned to facilitate the construction of databases of dental information, emphasizing the need for accurate registration and filing of records dental practice, in order to contribute to the procedures that are carried out by colleagues who serve as justice auxiliaries.

Key words: *Bite marks, dental expert, legal dentistry, oral cavity, teeth.*

Introducción

Prestigiosas entidades académicas y científicas –como la International Organization for Forensic Odontostomatology (IOFOS)[1] en Europa, o la American Board of Forensic Odontology (ABFO)[2] en los Estados Unidos– han expresado la importancia de la aplicación de los conocimientos odontológicos para contribuir al cumplimiento de las leyes penales y civiles dentro del sistema de justicia criminal, estableciendo los alcances de la odontología legal como una especialidad plenamente capacitada para interactuar con las diferentes disciplinas que integran los equipos de investigación forense, en el afán de confirmar de forma inequívoca la identidad de una persona.

En este contexto, el perito odontólogo puede desempeñar un rol decisivo en la identificación de restos humanos recuperados, como así también de cuerpos enteros o fragmentados.[3] Asimismo, asume un importante papel en la determinación o la estimación de diversos parámetros, como etnia, sexo, talla, edad,

ocupación u oficio y nivel socioeconómico de seres humanos no identificados.

La metodología más utilizada se basa en la comparación de información *post mortem* (PM), recabada del cuerpo o los restos NN (fig. 1), con aquellos registros *ante mortem* (AM), recuperados de la historia odontológica de la presunta víctima, aportados por odontólogos asistenciales, familiares e instituciones laborales, etc. (fig. 2). Es preciso destacar que los recursos imagenológicos (radiografías, tomografías) también pueden suministrar elementos categóricos para establecer una identidad positiva.[3]

El aporte de la evidencia odontológica en las ciencias forenses tiene numerosos antecedentes, aunque se afirma que el nacimiento de la odontología legal como ciencia se remonta a 1897 en París, cuando el odontólogo cubano Oscar Amoedo y Valdez identificó a 126 víctimas fatales de un incendio. Tiempo después, presenta *El arte dentario en medicina legal*, donde sienta las bases científicas de la odontología legal.[4] Diferentes tópicos abarcan la incumbencia del perito odontólogo, aunque se acepta que son tres las áreas básicas de su devenir profesional: identificación de restos humanos, litigios relacionados con impericia, imprudencia, negligencia, y procesos penales, fundamentalmente en la evaluación de huellas de mordeduras y en casos de abuso, en especial, infantil.[5,6]

Desarrollo

Se sabe que los tejidos duros dentales presentan una elevada resistencia a las condiciones extremadamente adversas, incluido el fuego, además de ser los únicos que permanecen después de un prolongado período de entierro.[7] Ritz-Timme *et al.*[8] señalan que las piezas dentarias soportan las condiciones más severas y se mantienen sin cambios durante miles de años.

Figura 1. Radiografía panorámica PM.

Figura 2. Radiografía panorámica AM.

En lo relativo a la especie, se acepta que su determinación no debería representar grandes dificultades. Se ha informado que en el examen de dientes aislados o restos mandibulares en malas condiciones con algunas piezas dentarias remanentes[9] se emplea la comparación de la anatomía dental para establecer diferencias, particularmente en relación con el esmalte, que puede ser examinado con microscopio electrónico de barrido, horadando en la disposición de las varillas o los prismas adamantinos, lo cual permite establecer discrepancias con, por ejemplo, el tejido adamantino de un primate.[10] Asimismo, se ha señalado la importancia de los fluidos dentinarios, que contienen información específica de la especie y que son analizados mediante electroforesis, la cual permite efectuar determinaciones hasta al menos un año después del óbito.[11]

Nuevas tecnologías han revelado la posibilidad de investigar los restos de las células de fragmentos de hueso o dientes analizando la presencia de corpúsculos de Barr o el estado de los cromosomas sexuales de las células, válidos hasta un año después de la muerte.[12]

La dentición humana se caracteriza por su individualidad, resultado del entrecruzamiento de los diferentes caracteres étnicos y genéticos, como así también de tratamientos restauradores y procesos patológicos a nivel coronario, radicular, maxilar y mandibular que la dotan de singularidad.

En cuanto a la determinación étnica a partir del cráneo y los dientes, se ha afirmado la posibilidad de establecer diferencias significativas entre caucasoides, negroides y mongoloides en función de su morfología.[13]

El análisis pericial de una huella de mordedura representa probablemente una de las mayores con-

tribuciones de la odontología legal a la investigación judicial,[14-16] al establecer la concordancia o la discrepancia de los caracteres morfológicos de la dentición del sospechoso a partir del cotejo con la huella de mordedura generada en la piel de la víctima, o en un objeto inanimado (especialmente en alimentos como una barra de chocolate, bizcochuelo, manzana o queso).[15] Collins y Jarvis[14] han informado que los delincuentes involucrados en ataques tales como el homicidio sexual, la violación y el abuso sexual infantil muerden a sus víctimas ostentando dominación, furia y un comportamiento animal. Pero, también, los dientes pueden ser utilizados por la víctima para lesionar a su atacante, constituyendo muchas veces el único método defensivo disponible.[17-19] Se ha mencionado que las huellas de mordeduras son frecuentes en casos de asesinato o ataques sexuales.[20]

La piel humana –debido a su marcada elasticidad– representa un soporte de suma complejidad, pues muchas veces impide arribar a conclusiones categóricas como corolario de su análisis pericial. Esto se suma al hecho de que, por lo general, ha transcurrido un lapso considerable desde el momento de la agresión que originó la huella de la mordedura hasta que se efectúa su examen de rigor, con lo cual los caracteres dentarios improntados sobre la piel han perdido claridad y nitidez, complicando la apreciación categórica respecto de la correspondencia de los detalles anatómicos de los dientes del sospechoso o la víctima involucrados en el hecho[21] (fig. 3). Un aspecto fundamental reside en el registro de la huella de mordedura mediante técnicas fotográficas estandarizadas.[18]

Rohit *et al.*[22] apuntan que, gracias al desarrollo de la genética forense, se ha producido un incremento del número de casos resueltos. Históricamente, la identificación de un ser humano se ha realizado a partir de las huellas dactilares; no obstante, en algunas situaciones –como cuerpos fustigados por el fuego o en avanzado estado de descomposición–, estas pruebas desaparecen fácilmente. En ese marco, la pericia odontolegal ha emergido como una alternativa válida. Los expertos con frecuencia necesitan comparar información de la víctima recabada antes de su muerte –como los registros dentales– con datos PM, pero muchas veces esa documentación no está disponible o se halla incompleta.

En relación con esto, se viene haciendo hincapié en concientizar a los odontólogos asistenciales acerca de la importancia de completar correctamente los registros odontológicos de sus pacientes, además de archivarlos y mantenerlos actualizados, hecho que facilitaría la labor pericial de sus colegas.

En caso de no contar con fichas odontológicas AM para los ulteriores cotejos, la gran resistencia de los restos dentarios a las altas temperaturas –como así también a otros fenómenos de mutilación o importante deterioro (fig. 4)– ofrecen posibilidades de éxito como reservorio de material genético.[13,16,22] La demostrada sensibilidad y la especificidad de los métodos de tipificación de ADN constituye uno de los avances más importantes en el examen y el análisis de evidencia biológica, y los dientes y sus fragmentos son excelentes sustratos como especímenes biológicos idóneos.[23,24] El doble hisopado de huellas de mordeduras es considerado el método más óptimo en la búsqueda de ADN contenido en la saliva humana.[21]

Figura 3. Huella de mordedura humana.

Figura 4. Resto mandibular con integridad dental, útil para análisis forense.

Discusión

Se ha establecido que para afirmar de manera inequívoca la identidad de un cuerpo o resto se requiere de una técnica científica. Los métodos científicos que permiten la identificación fehaciente son aquellos que, de manera precisa, individualizan caracteres altamente improbables de ser reunidos por más de un sujeto en una población determinada. Cumplen con esta premisa: las huellas dactilares, la configuración odontológica y el material genético.[24,25] Por ende, las técnicas y las metodologías propias de la odontología legal asumen un rol crucial en la identificación humana cuando se producen cambios *post mortem* (putrefactos, esqueletizados) o en caso de exposición a temperaturas extremas (carbonizados) (fig. 5), es decir, cuando se invalida el uso del reconocimiento visual o la dactiloscopía.[23,24]

Según Silver y Souviron,[25] deben investigarse diferentes particularidades de los dientes, como presencia (erupcionado, impactado), ausencia congénita, pérdida AM o PM, tipo de dentición (decidua, mixta, permanente), número (retenidos, supernumerarios), posición, morfología de la corona y de la raíz, patologías, etcétera.

En cuanto al número de puntos de concordancia resultantes del cotejo AM/PM aceptados como suficientes para una identificación categórica, no existe actualmente consenso en la comunidad científica internacional. Influyen, además de la cantidad, la calidad y la especificidad de caracteres odontológicos coincidentes en el contexto particular de cada caso.

Por razones culturales, religiosas y económicas, es de gran importancia confirmar la identidad de un difunto. Pero existe un aspecto que trasciende esto y que incluye la función social del perito odontólogo: si su desempeño resulta eficiente y eficaz, acotará la angustia de los familiares de las víctimas, permitiéndoles –al identificar a su ser querido– iniciar el duelo correspondiente.[26]

Figura 5. Identificación odontológica en cadáver carbonizado.

Se ha señalado el potencial uso de los caracteres anatómicos de la cámara pulpar y la morfología de la raíz en el proceso de identificación, ya que aportan datos para estimar la edad dental y determinar si la pieza dentaria es superior, inferior, anterior o posterior.[22,23]

Los recursos informáticos representan un tópico relevante. McGivney[27] aconseja la conformación de bases de datos odontológicas. Entre los programas más utilizados para cotejar información AM y PM en la búsqueda de la identificación categórica, se ha descripto el WinID®. Asimismo, Interpol[28] –que ha diseñado un manual para la identificación de víctimas en grandes catástrofes (IVC)– utiliza el programa Plass Data®.[29] Mientras que el WinID® es gratuito y se puede descargar libremente en internet, Plass Data® tiene un costo muy oneroso. Ambos sistemas se emplean para buscar coincidencias entre los datos recabados de la autopsia odontolegal y aquella información de personas desaparecidas o restos humanos no identificados, agilizando las maniobras de identificación.

Conclusiones

En virtud de lo expresado, se destaca la necesidad de que el odontólogo asistencial, en su práctica diaria, realice una correcta historia clínica con su correspondiente odontograma, ilustrándola con registros adicionales digitalizados (como material radiográfico, fotográfico y de modelos de yeso), a fin de facilitar las eventuales maniobras de identificación del perito odontólogo, quien con esos antecedentes podrá inferir datos relacionados con diferentes variables biológicas individualizantes.

En la literatura revisada se destaca que la identificación odontológica forense más exitosa es aquella que se fundamenta en el empleo de recursos imagenológicos. Evidentemente, la ausencia de una legislación que obligue a incorporar ese tipo de datos[30] conlleva una disparidad de la calidad de la información AM de la que se puede disponer, fundamental en todo proceso de identificación.

Por todo esto, es necesario hacer hincapié en educar al futuro odontólogo (en el pre- y posgrado) acerca de la importancia de registrar en la historia clínica la mayor cantidad de datos posible, manteniéndolos actualizados.[15]

Referencias

1. International Organization for Forensic Odonto-Stomatology (IOFOS). Disponible en: www.iofos.eu (consultado el 26 de julio de 2017).

2. American Board of Forensic Odontology. Disponible en: abfo.org (consultado el 26 de julio de 2017).
3. Cattaneo C, Porta D, De Angelis D, Gibelli D, Poppa P, Grandi M. Unidentified bodies and human remains. An Italian glimpse through a European problem. *Forensic Sci Int* 2010;195:1-6.
4. Moya Pueyo V, Roldán Garrido B, Sánchez Sánchez JA. *Odontología legal y forense*. 1ª ed., Barcelona, Masson, 1994.
5. Bernitz, H. The challenges and effects of globalisation on forensic dentistry. *Int Dent J* 2009;59:222-4.
6. Brown KA. Procedures for the collection of dental records for person identification. *J Forensic Odontostomatol* 2007;25:63-4.
7. Anderson BE. Statistical basis for positive identification in forensic anthropology. *Am J Phys Anthropol* 2007;133:741-2.
8. Ritz-Timme S, Cattaneo C, Collins MJ, Waite ER, Schutz HW, *et al*. Age estimation: the state of the art in relation to the specific demands of forensic practice. *Int J Legal Med* 2000;113:129-36.
9. Saks MJ. Forensic identification. From a faith-based "Science" to a scientific science. *Forensic Sci Int* 2010;201:14-7.
10. Ganswindt M, Ehrlich E, Klostermann P, Troike WG, Schneider V. Bone finds: a challenge to forensic science. *Leg Med 5* 2003;382-5.
11. McLemore J, Hodges W, Wyman A. Impact of identity theft on methods of identification. *Am J Forensic Med Pathol* 2011;32:143-5.
12. Page M, Taylor J, Blenkin M. Uniqueness in the forensic identification sciences. Fact or fiction? *Forensic Sci Int* 2011;206:12-8.
13. Hinchliffe J. Forensic odontology, part 2. Major disasters. *Br Dent J* 2011;210:269-74.
14. Collins JM, Jarvis J. The wrongful conviction of forensic science. *Forensic Sci Pol Manag* 2009;1:17-31.
15. Fonseca GM, Viganó P, Olmos A. Odontoidentificación, falsas apariencias y los cazadores de mitos. *Cuad Med Forense* 2010;16:205-15.
16. Pretty IA, Bowers CM. "Wrongful convictions and erroneous bitemark opinions". En: Dorion RBJ (ed.). *Bitemark evidence. A color atlas and text*. 2ª ed., Boca Ratón, CRC Press, 2011.
17. Page M, Taylor J, Blenkin M. Expert interpretation of bitemark injuries. A contemporary qualitative study. *J Forensic Sci* 2013;58:664-72.
18. De los Ríos E, Barriga M. Análisis de huellas de mordeduras. Presencia de estándares ABFO en la literatura en idioma español. FOPJ 2011;2:25-32.
19. Senn DR. "History of bitemark evidence". En: Dorion RBJ (ed.). *Bitemark evidence. A color atlas and text*. 2ª ed., Boca Ratón, CRC Press, 2011.
20. Pretty IA, Sweet DJ. A paradigm shift in the analysis of bitemarks. *Forensic Sci Int* 2010;201:38-44.
21. Senn DR, Stimson PG. Forensic dentistry, Boca Ratón, CRC Press, 2010.
22. Rohit M, Deepankar M, Srivastava PC, Akansha M. Review research paper application of genetics and molecular biology in forensic odontology. *J Indian Acad Forensic Med* 2012;34:55-7.
23. González Andrade F, Sánchez D, Martínez Jarreta B. El estudio del polimorfismo de ADN a partir de restos óseos y dientes y su aplicación en la identificación de desaparecidos. *Ciencia Forense 7* 2005;163-82.
24. Kieser JA, Laing W, Herbison P. Lessons learned from large-scale comparative dental analysis following the South Asian tsunami of 2004. *J Forensic Sci* 2006;51:109-12.
25. Silver WE, Souviron RR. *Dental autopsy*, Boca Ratón, CRC Press, 2009.
26. International Committee of the Red Cross (ICRC). Missing people, DNA analysis and identification of human remains. Ginebra, ICRC, 2009.
27. McGivney J. WinID3 Dental Identification System. www.winid.com
28. Interpol. Guía para la identificación de víctimas de catástrofes, 2014. Disponible en: www.interpol.int/es/INTERPOL-expertise/Forensics/DVI-Pages/DVI
29. Plassdata. DVI System International. Disaster victim identification. Disponible en: www.plass.dk/dok/dvi/DVIBrochure.pdf
30. Fonseca GM, Salgado Alarcón G, Cantín M. Lenguaje odontológico e identificación: obstáculos por falta de estándares. *Rev Esp Med Legal* 2011;37:162-8.

Contacto:
Alan Diego Briem Stamm
diegoalan3@hotmail.com
Pi y Margall 420, 14 "H" (C1155AAF)
Ciudad Autónoma de Buenos Aires, Argentina

Revista de la Asociación Odontológica Argentina, RAOA

Premio Anual Prof.ª Dr.ª Margarita Muruzábal al mejor trabajo de Investigación publicado en 2015

"Marcadores tempranos de patologías de la articulación temporomandibular en pacientes con artritis reumatoidea"

Dres. Andrea Érica Bono, Jorge Alfonso Learreta, Graciela Rodríguez y Juan Carlos Marcos†

Premio Anual Prof.ª Dr.ª Margarita Muruzábal al mejor trabajo de Investigación publicado en 2016

"Una experiencia preclínica de enseñanza y aprendizaje en una carrera de especialización en endodoncia"

Dres. Rodolfo Hilú, Rosa Scavo, Natalia Tobio, Belén Fernández, Alejandra Romero y Agustina Benavídez

Los respectivos premios (diplomas a los autores y la suma de $12.000 a cada uno de los trabajos) se entregaron el día miércoles 25 de octubre en ocasión de la realización del Acto Inaugural de las 39.as Jornadas Internacionales de la AOA.

RAOA
digital

Una nueva experiencia de lectura

Visite nuestra página web www.aoa.org.ar. Con su número de socio o e-mail y su DNI puede loguearse y leer y/o descargar las revistas completas desde el año 2013.
Es un beneficio exclusivo para socios.

La AOA, asumiendo un compromiso con la sustentabilidad del medio ambiente se suma a las iniciativas globales de reducción del consumo de papel. Si desea seguir recibiendo la revista impresa solicítelo por mail a: raoaimpresa@aoa.org.ar